Raccomandazioni per una corretta diagnosi dell’amiloidosi renale

00071

Autori

Franco Ferrario
Fabio Pagni (collaboratore)

Contenuti

1. Abstract
2. Testo
   - Premesse
   - Diagnosi di Amiloide con metodiche tradizionali
   - Problemi diagnostici ed ulteriori indagini
   - Classificazione dell’amilodosi ed immagini istologiche
   - Riferimenti

Abstract

release **1** pubblicata il **26 marzo 2013 08:11** da **Franco Ferrario**

Le amiloidosi sono un gruppo molto eterogeneo di malattie con deposizione extracellulare di fibrille congofiliche con simile morfologia ma del tutto differente composizione chimica.

Per una corretta diagnosi di amiloidosi renale, la conseguente adeguata terapia e la migliore valutazione prognostica sono indispensabili una solida esperienza morfologica e la disponibilità di:

- tutte le metodiche "tradizionali";
- ulteriori strumenti per la tipizzazione dell'amiloide,

Dal momento che la caratterizzazione dei depositi di amiloide rimane il maggiore obiettivo diagnostico e la tipizzazione dei depositi è attualmente fortemente raccomandata, sarebbe auspicabile l'istituzione di un network con l'individuazione di:

- alcuni centri nefropatologici di riconosciuta esperienza che effettuino uno screening centralizzato per la diagnosi di amiloidosi renale con tutte le metodiche "tradizionali";
- centri di alta specializzazione per lo studio delle Amiloidosi Sistemiche per la definitiva caratterizzazione del tipo di proteina amiloidogenica coinvolta nel danno renale.

Testo

release **1** pubblicata il **26 marzo 2013 08:11** da **Franco Ferrario**

Premesse

Le amiloidosi sono un gruppo di malattie caratterizzate dalla deposizione extracellulare di **fibrille congofiliche** morfologicamente simili fra loro, ma costituite da proteine differenti.

I tipi più comunemente coinvolti nel rene sono:

- l'amiloidosi AL (da catene leggere delle immunoglobuline),
- l'amiloidosi AA (da proteina sieroamiloide A).

Altri tipi di amiloidosi sono da:

- transtiretina,
- apolipoproteina AI,
- fibrinogeno,
- LECT-2,
- apoC-2.

L'accurata distinzione fra i diversi tipi di proteine amiloidogeniche riveste una fondamentale importanza clinica, prognostica e soprattutto terapeutica volta al trattamento della causa eziologica responsabile della malattia.

Per una corretta diagnosi di amiloidosi renale sono pertanto indispensabili una solida esperienza **morfolo morfologica** e la disponibilità di tutte le metodiche "**tradizionali**" per la diagnosi e di indagini più

approfondite per la **tipizzazione** della proteina amiloidogenica.

Le alterazioni morfologiche della biopsia renale non solo comprendono un vasto spettro di deposizione di amiloide a livello glomerulare, tubulointerstiziale e vascolare ma anche e soprattutto una significativa variabilità dell'entità della deposizione a livello renale nei differenti pazienti

Inoltre, al microscopio ottico, spesso si pongono difficili problemi di diagnosi differenziale con altre glomerulopatie e si rende necessaria un altrettanto solida esperienza **immunoistologica** per un primo screening diagnostico come appare evidente dal confronto tra i diversi **Figura 1** e **Figura 2**.

- Figura 1 A – Figura 2 A: Glomerulonefrite membranoproliferativa lobulare idiopatica di tipo I.
- Figura 1 B – Figura 2 B: Glomerulosclerosi nodulare diabetica.
- Figura 1 C – Figura 2 C: Glomerulopatia lobulare a depositi di catene leggere (lambda).
- Figura 1 D – Figura 2 D: Amiloidosi renale massiva di tipo AA.

Diagnosi di Amiloide con metodiche tradizionali

Microscopia Ottica

L'amiloide appare al microscopio ottico come una sostanza extracellulare amorfa, eosinofila, PAS negativa o debolmente positiva e negativa all'impregnazione argentica (**Figura 3**)

Colorazioni Istochimiche

Nel sospetto morfologico di amiloidosi renale due tipi di colorazioni istochimiche sono tuttora utilizzate come primo step diagnostico:

- Il rosso Congo (**Figura 4**) con l'osservazione della birifrangenza verde mela alla luce polarizzata.(**Figura 5**)
- La tioflavina T. (**Figura 6**)

Microscopia elettronica

La microscopia elettronica è estremamente utile a confermare la diagnosi, dimostrando il tipico aspetto fibrillare dei depositi, con una distribuzione irregolare e disordinata che altera completamente le aree mesangiali e/o parietali interessate. Le fibrille hanno uno spessore intorno ai 10nm e non sono ramificate. (**Figura 7**)

Immunoistochimica

La microscopia ottica, le colorazioni istochimiche e la microscopia elettronica possono essere diagnostiche per la presenza di amiloidosi renale ma non sono sufficienti a tipizzare il tipo di amiloide.

È pertanto indispensabile utilizzare metodiche immunoistochimiche con anticorpi diretti contro le catene leggere kappa e lambda e la proteina sieroamiloide A per la diagnosi delle forme più comuni (amiloidosi AL e AA) (**Figura 8 - Figura 9 - Figura 10 - Figura 11**)

Problemi diagnostici ed ulteriori indagini

Problemi diagnostici

In realtà la maggior parte delle esperienze internazionali sono concordi nel ritenere che la relativa intensità delle colorazioni immunoistochimiche unita alla occasionale falsa negatività del Rosso Congo e delle catene leggere pongono dei grossi problemi diagnostici anche in laboratori con elevata

esperienza.

Il **Rosso Congo** può produrre:

- falsi negativi in casi con minime quantità di amiloide
- falsi positivi per inesatta interpretazione di rifrangenza delle fibre collagene

Inoltre con questa colorazione occorre:

- evitare sezioni troppo sottili
- usare Rosso Congo Alcalino

Le **tipizzazioni immunoistochimiche** sono in grado di rilevare solo alcuni tipi di amiloide (AL e AA).

AL falsi negativi possono derivare dal fatto che gli anticorpi commerciali identificano la regione costante delle catene leggere delle immunoglobuline mentre in alcune forme di amiloide sono costituite selettivamente da catene leggere "troncate" (costituite esclusivamente dalla regione variabile).

Ulteriori Indagini

Sebbene più sofisticati approcci biochimici siano attualmente in fase di studio, essi richiedono quantità di tessuto non sempre disponibile soprattutto nel "piccolo" frustolo della biopsia renale.

In casi particolarmente difficili le tecniche di proteomica consentono di identificare in modo inequivocabile la proteina che forma i depositi di amiloide.

È pertanto attualmente indicata una più precisa caratterizzazione ultrastrutturale delle fibrille di amiloide mediante l'uso di **anticorpi diretti contro le proteine amiloidogeniche**; l'immunoreazione è rivelata da anticorpi secondari coniugati con particelle d'oro.

Nel Centro per lo Studio delle Amiloidosi Sistemiche - Struttura Complessa di Anatomia Patologica Fondazione IRCCS Policlinico San Matteo-Pavia e nel Centro di Nefropatologia dell'Ospedale San Gerardo di Monza in collaborazione con il Dipartimento di Patologia-UNIMI-Ospedale Sacco di Milano:

- le sezioni ultrasottili sono contrastate con uranile acetato 5% e piombo citrato (soluzione di Reynold) ed esaminate al microscopio elettronico;
- tutti i campioni in cui sono individuate fibrille di amiloide vengono processati con il metodo immunogold postembedding per caratterizzare la proteina costitutiva (**figura 12** – **figura 13** – **figura 14**)

Nella **Tabella 1** sono riportati gli Anticorpi e le condizioni d'uso per la caratterizzazione dell'amiloide *(v*
(v. Anticorpi e condizioni d'uso per la caratterizzazione dell'amiloide).

Classificazione dell'amilodosi ed immagini istologiche

La **Classificazione** Istopatologia della amiloidosi renale sulla base del coinvolgimento renale è riportata nella **Tabella 2** *(v. Classificazione istologica dell'amiolide renale basata sul coinvolgimento glomerulare)*.

Di seguito sono riportate alcune immagini di **quadri istologici** di amiloidosi.

- Paziente con sindrome nefrosica: glomerulonefrite a lesioni minime? (**Figura 15**)
- Minima deposizione mesangiale di amiloide (**Figura 16**)
- Minima deposizione di amiloide rosso Congo positiva (**Figura 17**)
- Minima deposizione di fibrille di amiloide alla Microscopia Elettronica (**Figura 18**)
- Paziente con sindrome nefrosica: glomerulonefrite a lesioni minime? (**Figura 19**)
- A maggiore ingrandimento evidenza di "spicule" nel versante sottoepiteliale della membrana basale. (**Figura 20**)
- Microscopia Elettronica: fibrille di amiloide arrangiate in fasci paralleli nel versante sottoepiteliale della membrana basale a formare delle "spicule"(simil spikes) - Forma simil membranosa. (**Figura 21**)
- Minima - Focale mesangiocapillare - Mesangiocapillare diffusa – Massiva (**Figura 22**)
- Minima - Focale mesangiocapillare - Mesangiocapillare diffusa – Massiva (**Figura 23**)
- Deposizione di amiloide unicamente a livello delle arteriole (glomeruli negativi) (**Figura 24**)

Riferimenti

- **Anjali A. Satoskar - 2007 [1]**
- **Sait Sen - 2010 [2]**
- **F. Bergesio - 2008 [3] (full text)**
- **L. Verga - 2012 [4]**
- **Maria M. Picken - 2010 [5]**
- **N. Leung - 2012 [6]**
- **P.Stratta - 2011 [7]**
- **F. Bergesio - 2007 [8] (full text)**
- **G. A. Herrera - 2010 [9]**
- **H. Hopfer - 2001 [10]**
- **A. Bhat - 2010 [11]**
- **B. Kaplan - 2004 [12] (full text)**
- **J.A. Vrana - 2012 [13] (full text)**
- **S. Sethi - 2012 [14]**
- **C.A. Hutchison - 2011 [15] (full text)**
- **C.A. Hutchison - 2007 [16] (full text)**

Bibliografia

[1] Satoskar AA, Burdge K, Cowden DJ et al. Typing of amyloidosis in renal biopsies: diagnostic pitfalls. Archives of pathology & laboratory medicine 2007 Jun;131(6):917-22

[2] Sen S, Sarsik B A proposed histopathologic classification, scoring, and grading system for renal amyloidosis: standardization of renal amyloid biopsy report. Archives of pathology & laboratory medicine 2010 Apr;134(4):532-44

[3] Bergesio F, Ciciani AM, Manganaro M et al. Renal involvement in systemic amyloidosis: an Italian collaborative study on survival and renal outcome. Nephrology, dialysis, transplantation : official publication of the European Dialysis and Transplant Association - European Renal Association 2008 Mar;23(3):941-51 (full text)

[4] VERGA L, MORBINI P, PALLADINI G, OBICI L, NECCHI V, PAULLI M, MERLINI G Amyloid Typing: immunoelectron microscopy.

[5] Picken MM Amyloidosis-where are we now and where are we heading? Archives of pathology & laboratory medicine 2010 Apr;134(4):545-51

[6] Leung N, Nasr SH, Sethi S et al. How I treat amyloidosis: the importance of accurate diagnosis and amyloid typing. Blood 2012 Oct 18;120(16):3206-13

[7] Stratta P, Gravellone L, Cena T et al. Renal outcome and monoclonal immunoglobulin deposition disease in 289 old patients with blood cell dyscrasias: a single center experience. Critical reviews in oncology/hematology 2011 Jul;79(1):31-42

[8] Bergesio F, Ciciani AM, Santostefano M et al. Renal involvement in systemic amyloidosis--an Italian retrospective study on epidemiological and clinical data at diagnosis. Nephrology, dialysis, transplantation : official publication of the European Dialysis and Transplant Association - European Renal Association 2007 Jun;22(6):1608-18 (full text)

[9] Herrera GA, Turbat-Herrera EA Renal diseases with organized deposits: an algorithmic approach to classification and clinicopathologic diagnosis. Archives of pathology & laboratory medicine 2010 Apr;134(4):512-31

[10] Hopfer H, Wiech T, Mihatsch MJ et al. Renal amyloidosis revisited: amyloid distribution, dynamics and biochemical type. Nephrology, dialysis, transplantation : official publication of the European Dialysis and Transplant Association - European Renal Association 2011 Sep;26(9):2877-84

[11] Bhat A, Selmi C, Naguwa SM et al. Currents concepts on the immunopathology of amyloidosis. Clinical reviews in allergy & immunology 2010 Apr;38(2-3):97-106

[12] Kaplan B, Martin BM, Livneh A et al. Biochemical subtyping of amyloid in formalin-fixed tissue samples confirms and supplements immunohistologic data. American journal of clinical pathology 2004 Jun;121(6):794-800 (full text)

[13] Vrana JA, Gamez JD, Madden BJ et al. Classification of amyloidosis by laser microdissection and mass spectrometry-based proteomic analysis in clinical biopsy specimens. Blood 2009 Dec 3;114(24):4957-9 (full text)

[14] Sethi S, Vrana JA, Theis JD et al. Laser microdissection and mass spectrometry-based proteomics aids the diagnosis and typing of renal amyloidosis. Kidney international 2012 Jul;82(2):226-34

[15] Hutchison CA, Cockwell P, Stringer S et al. Early reduction of serum-free light chains associates with renal recovery in myeloma kidney. Journal of the American Society of Nephrology : JASN 2011 Jun;22(6):1129-36 (full text)

[16] Hutchison CA, Cockwell P, Reid S et al. Efficient removal of immunoglobulin free light chains by hemodialysis for multiple myeloma: in vitro and in vivo studies. Journal of the American Society of Nephrology : JASN 2007 Mar;18(3):886-95 (full text)

Figure

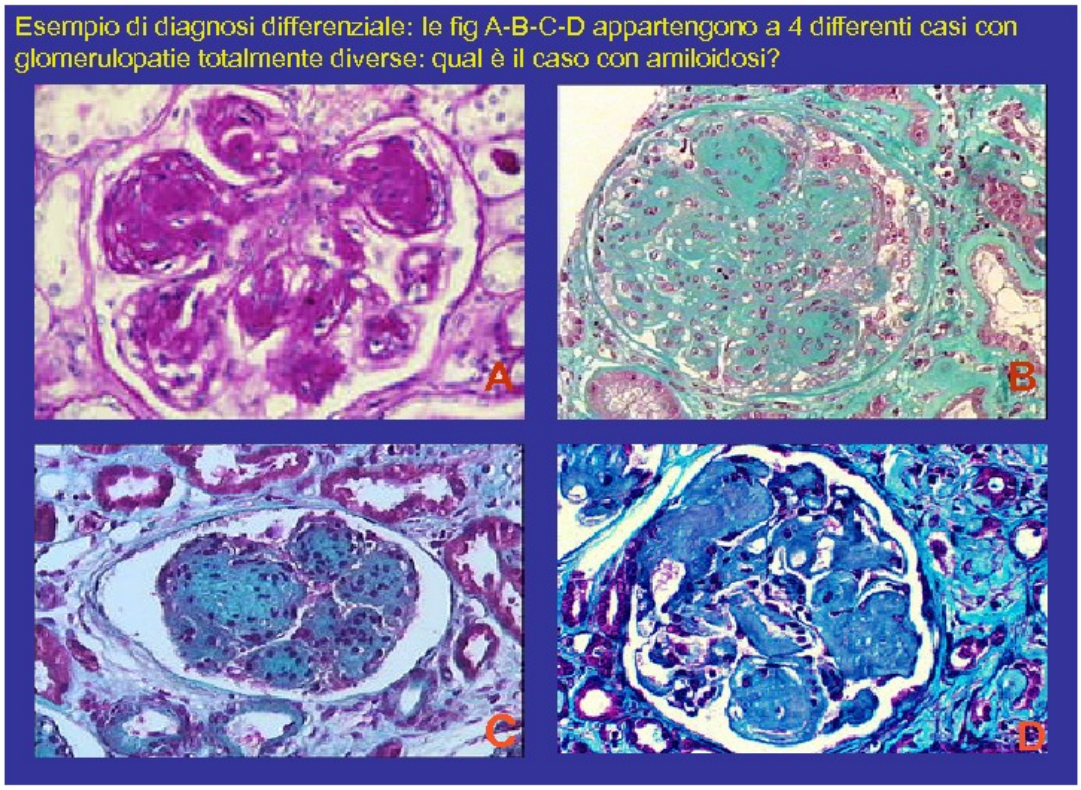

Figura 1.

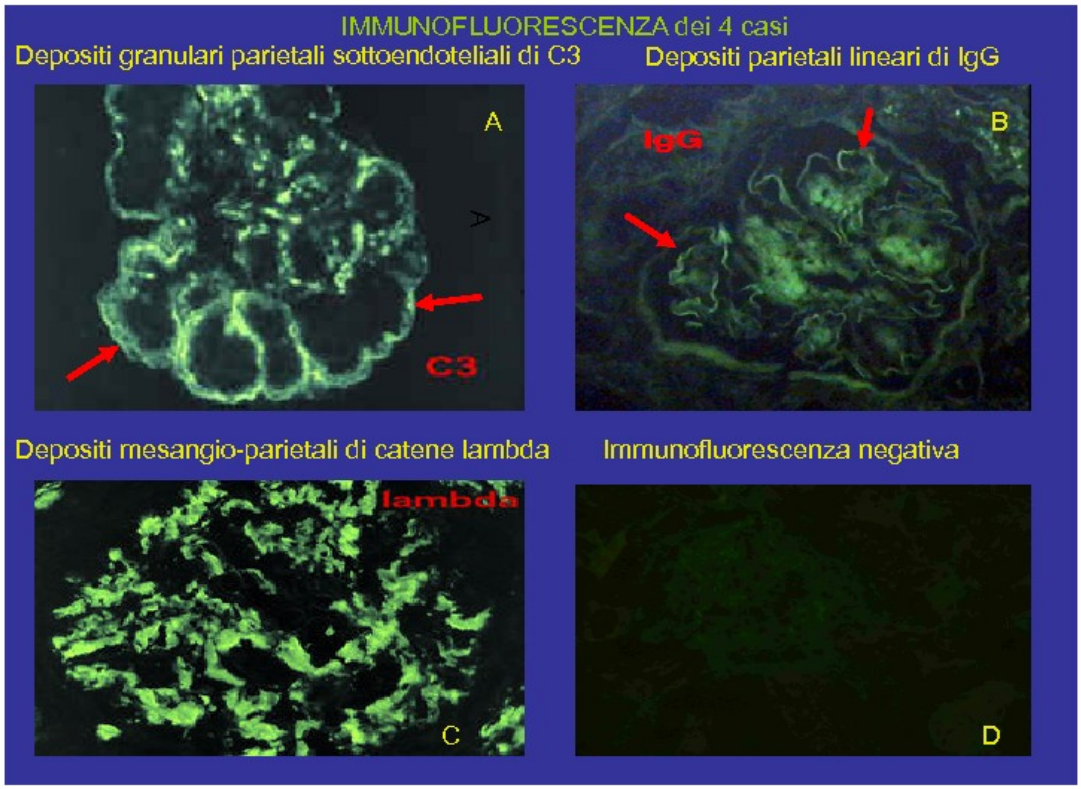

Figura 2.

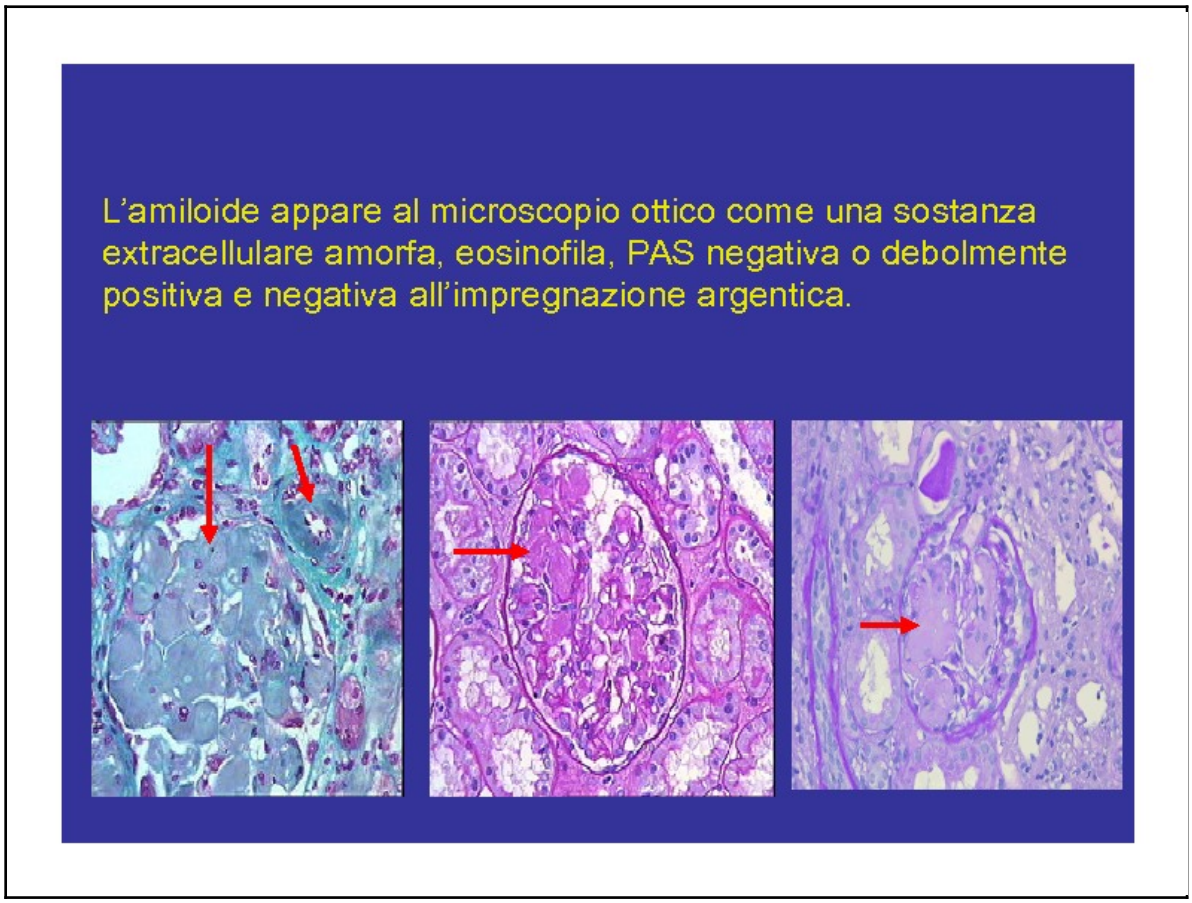
L'amiloide appare al microscopio ottico come una sostanza extracellulare amorfa, eosinofila, PAS negativa o debolmente positiva e negativa all'impregnazione argentica.

Figura 3.

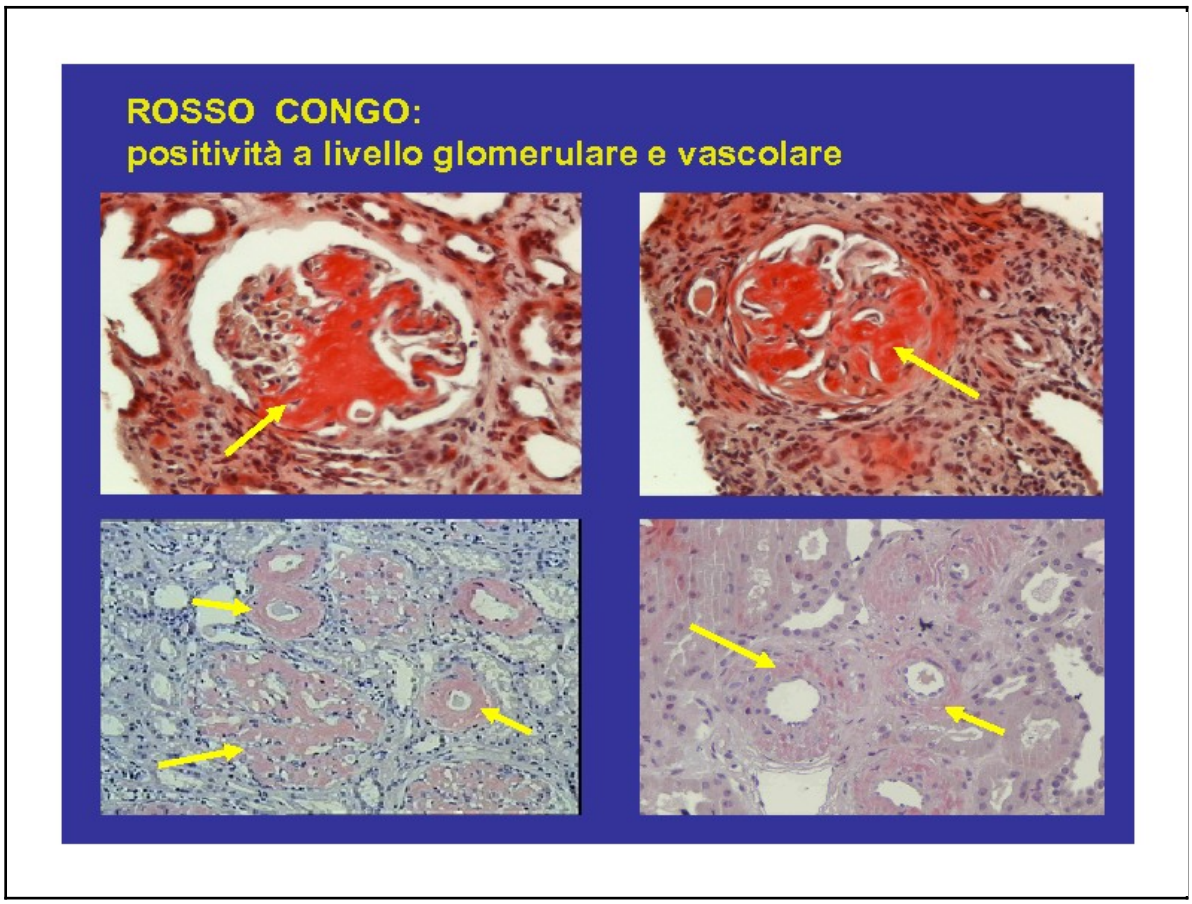
ROSSO CONGO:
positività a livello glomerulare e vascolare

Figura 4.

Figura 5.

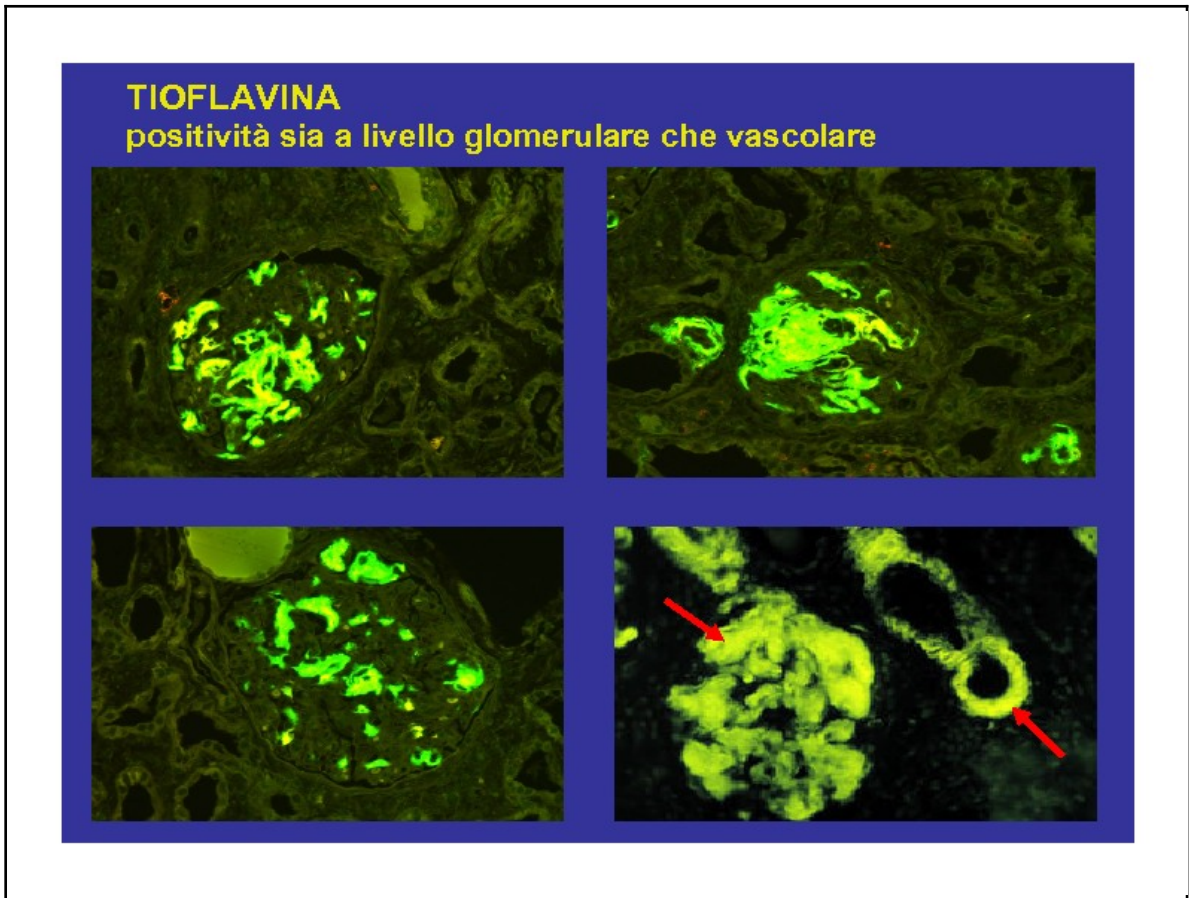

Figura 6.

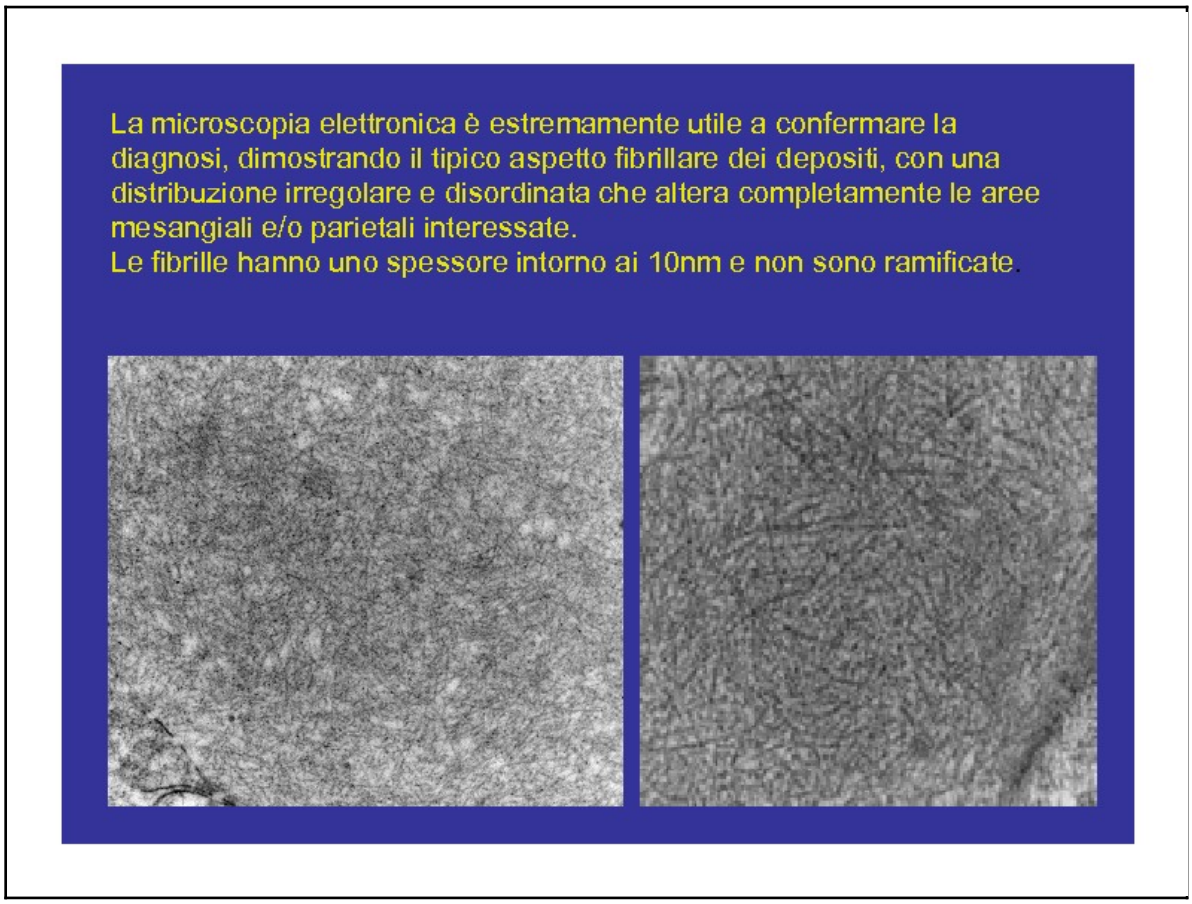

Figura 7.

Figura 8.

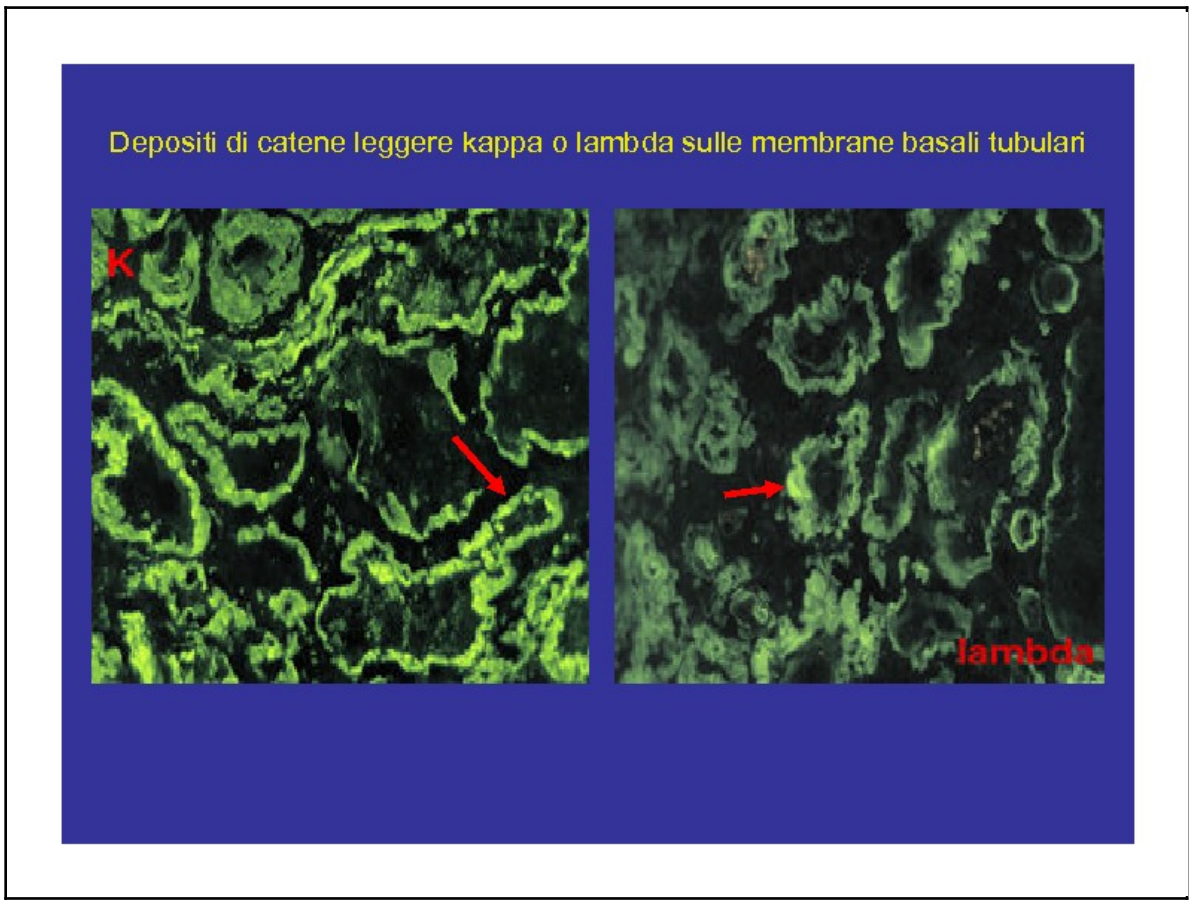

Figura 9.

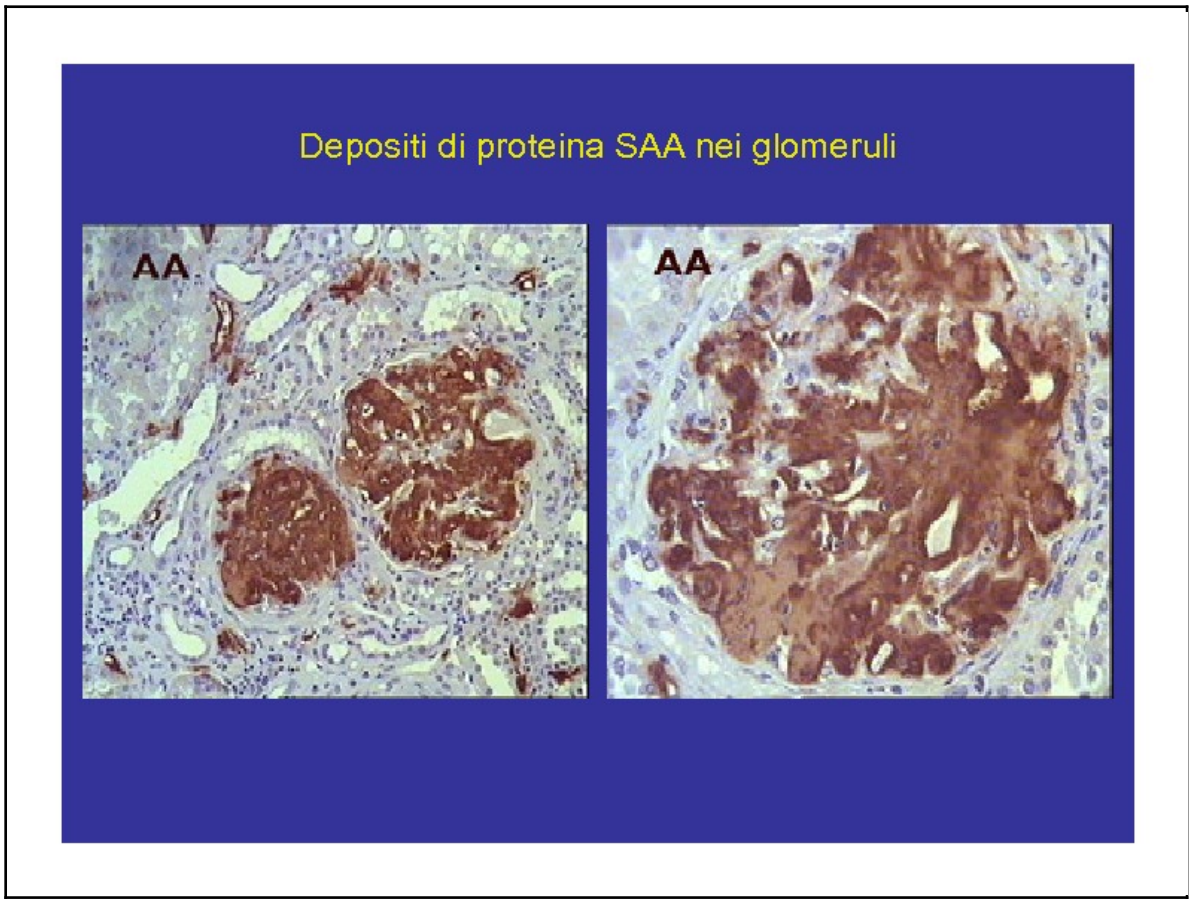
Depositi di proteina SAA nei glomeruli
AA
AA

Figura 10.

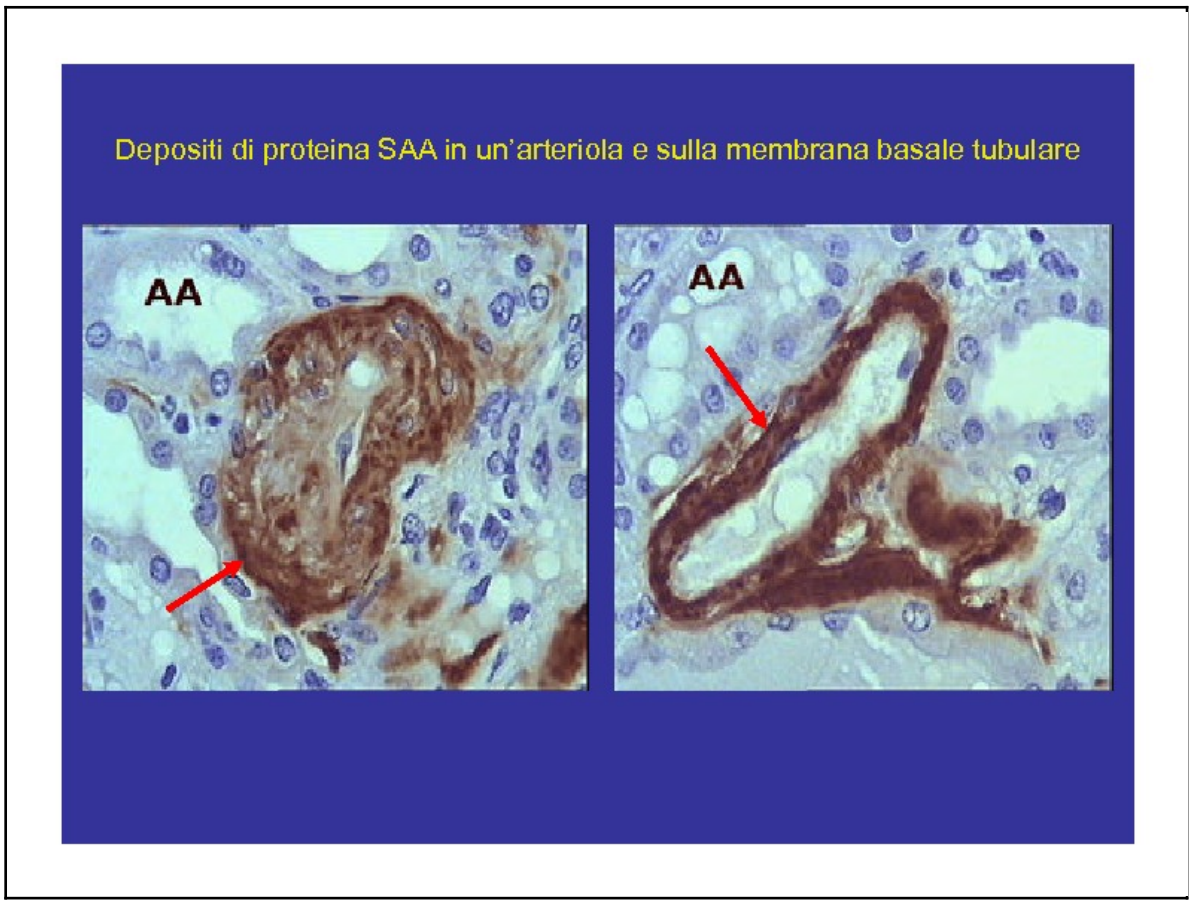
Depositi di proteina SAA in un'arteriola e sulla membrana basale tubulare
AA
AA

Figura 11.

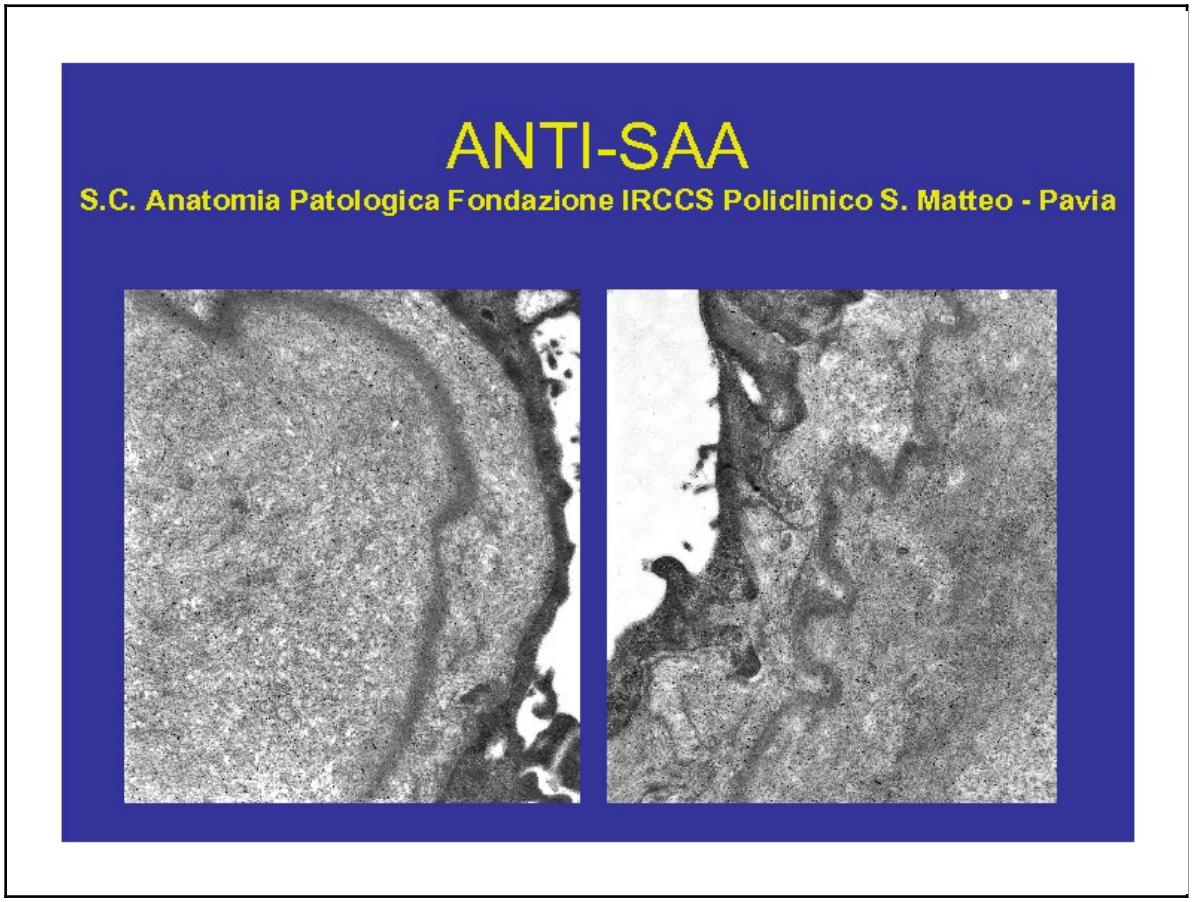

Figura 12.

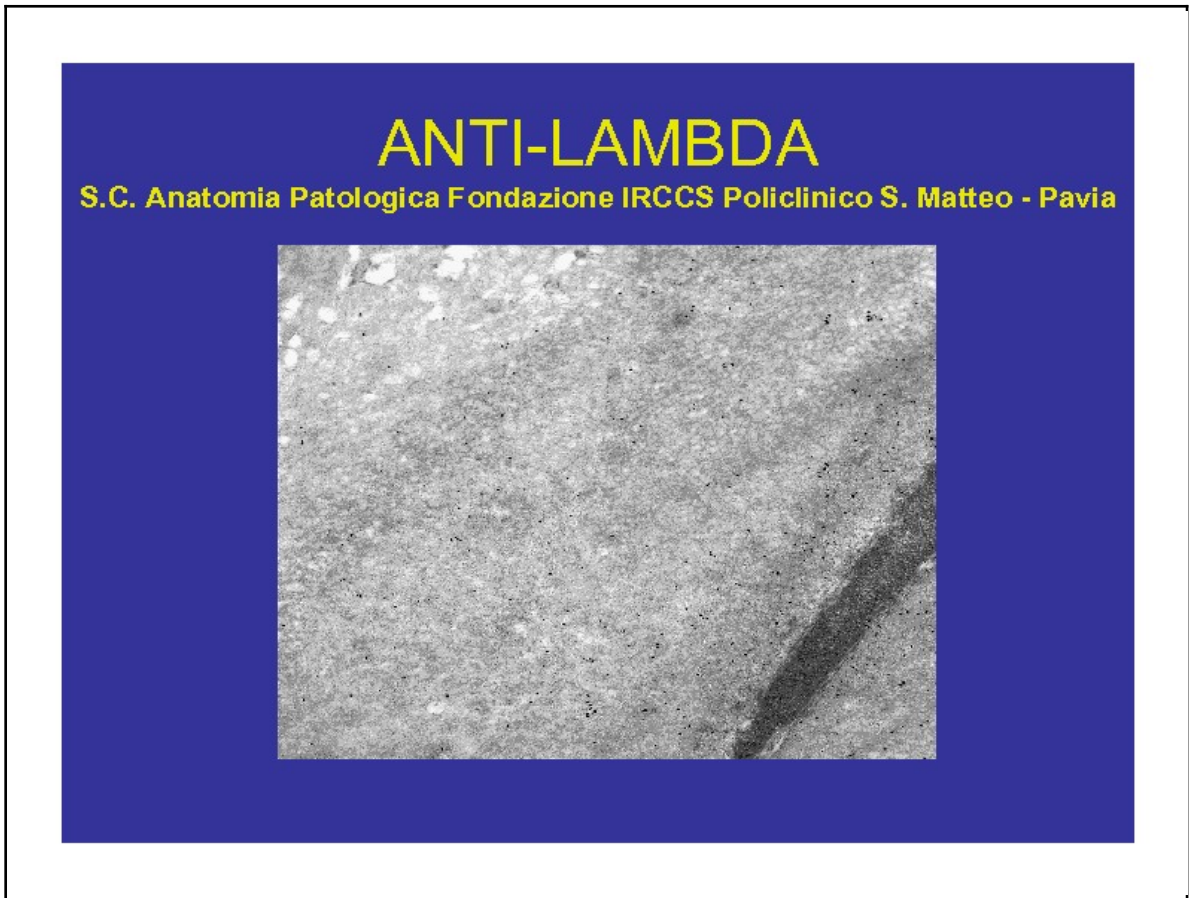

Figura 13.

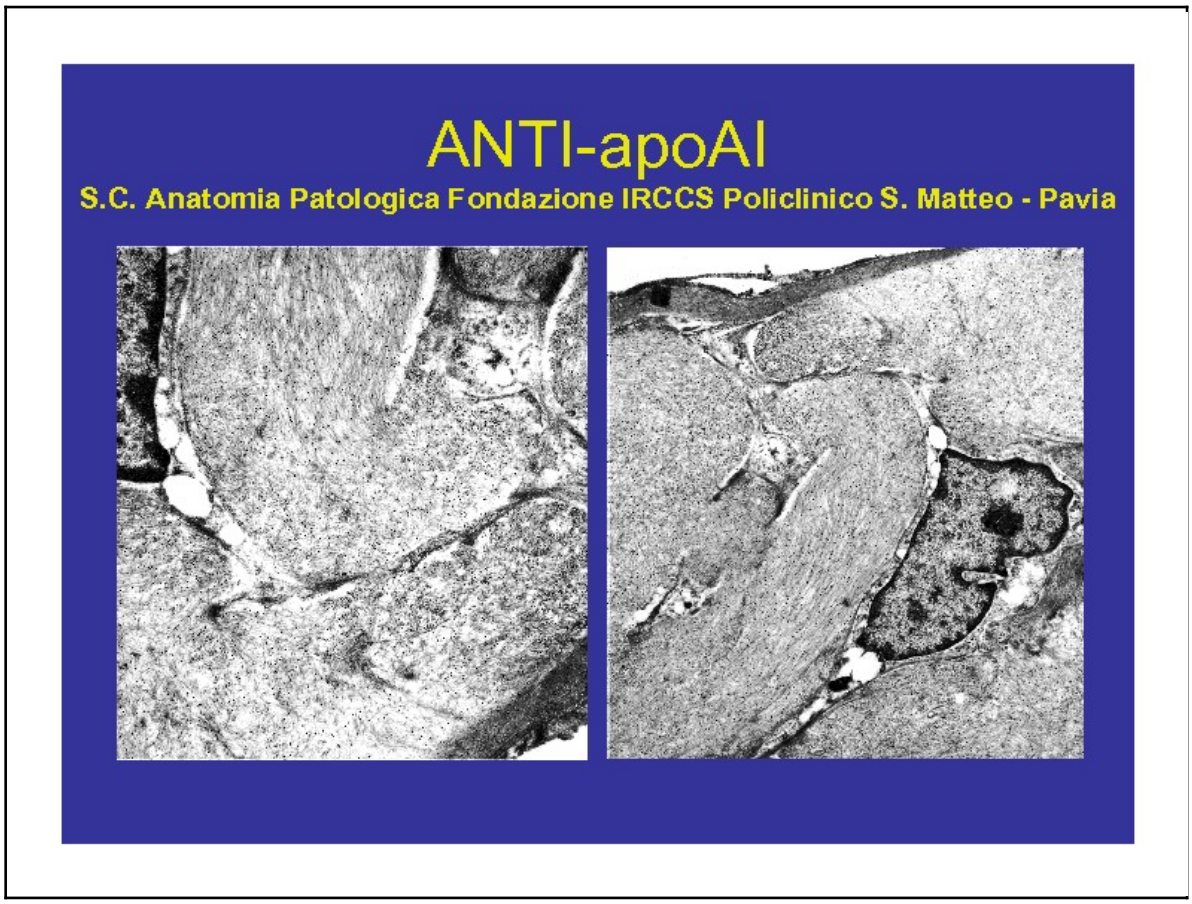

Figura 14.

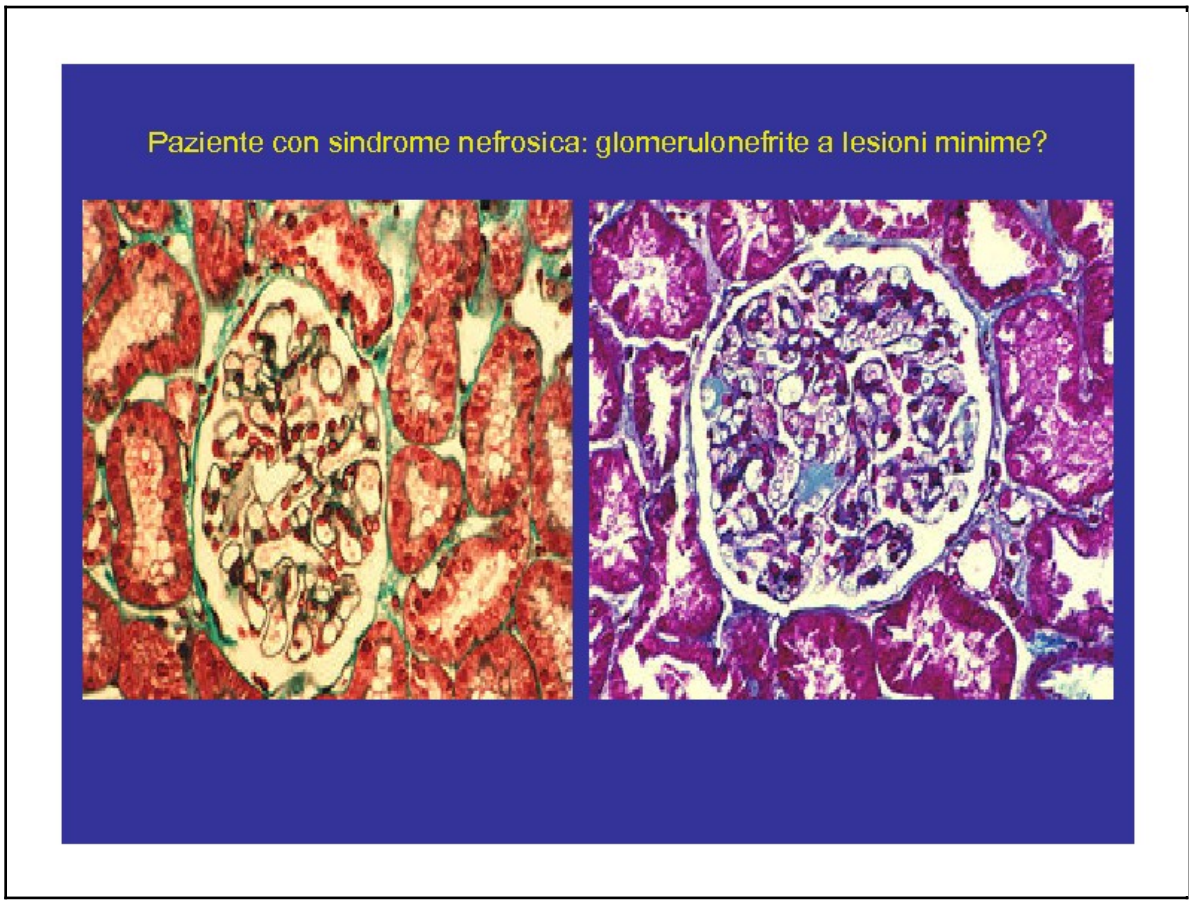

Figura 15.

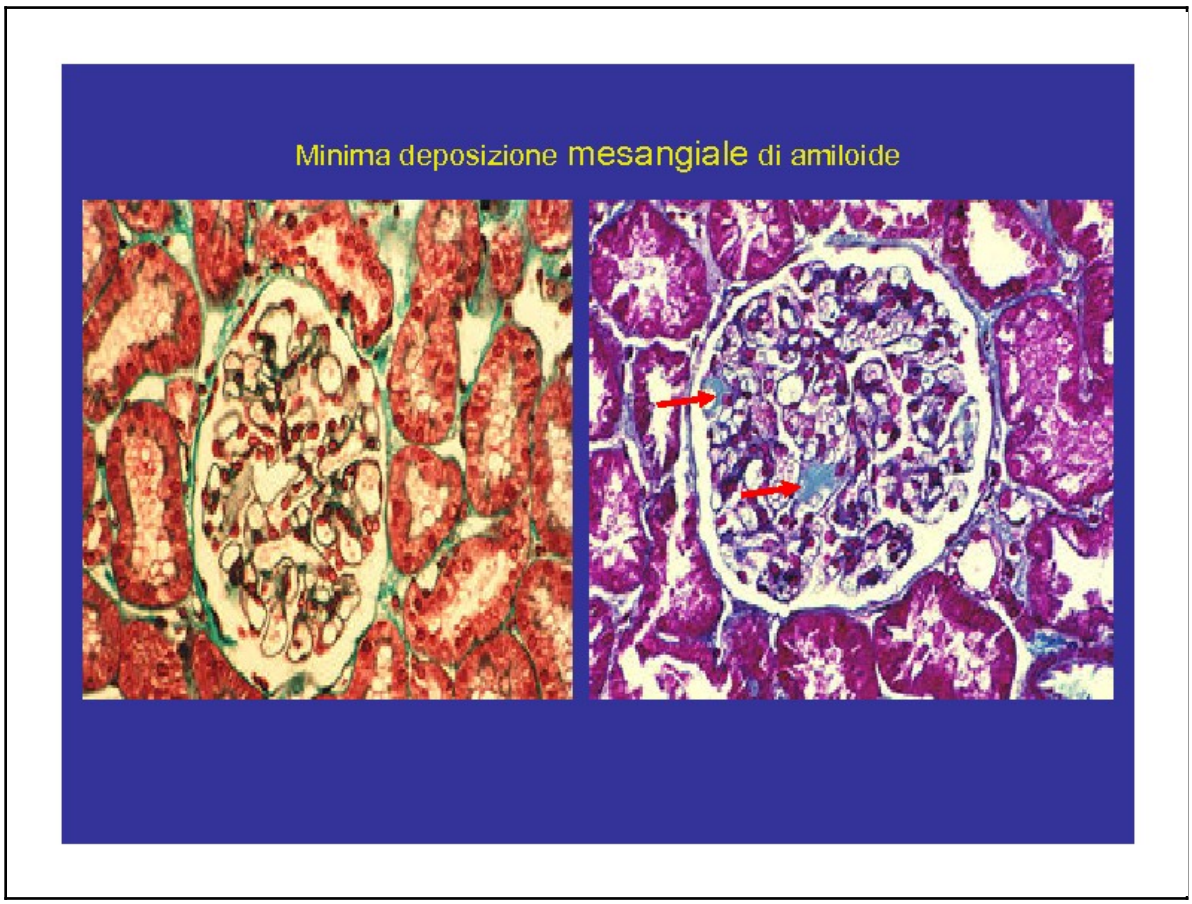

Figura 16.

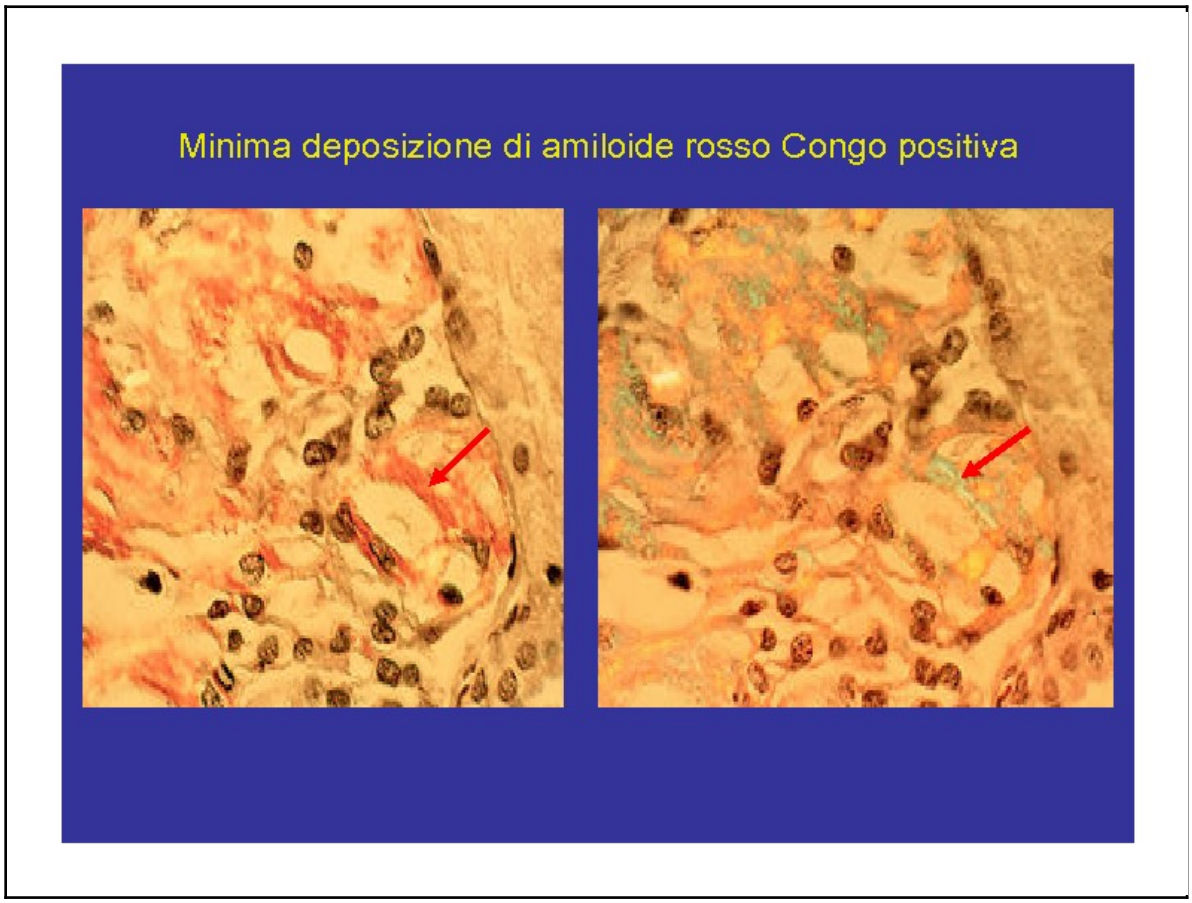
Minima deposizione di amiloide rosso Congo positiva

Figura 17.

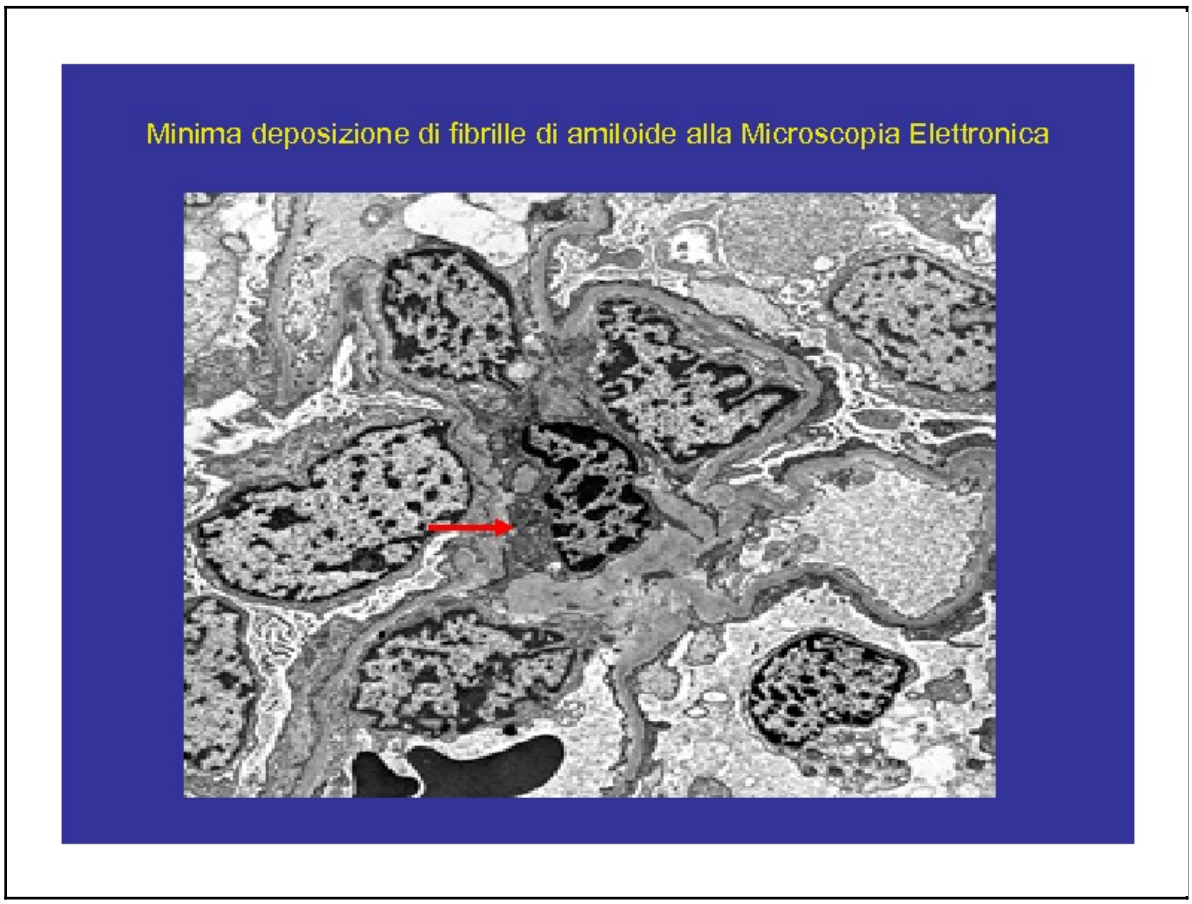
Minima deposizione di fibrille di amiloide alla Microscopia Elettronica

Figura 18.

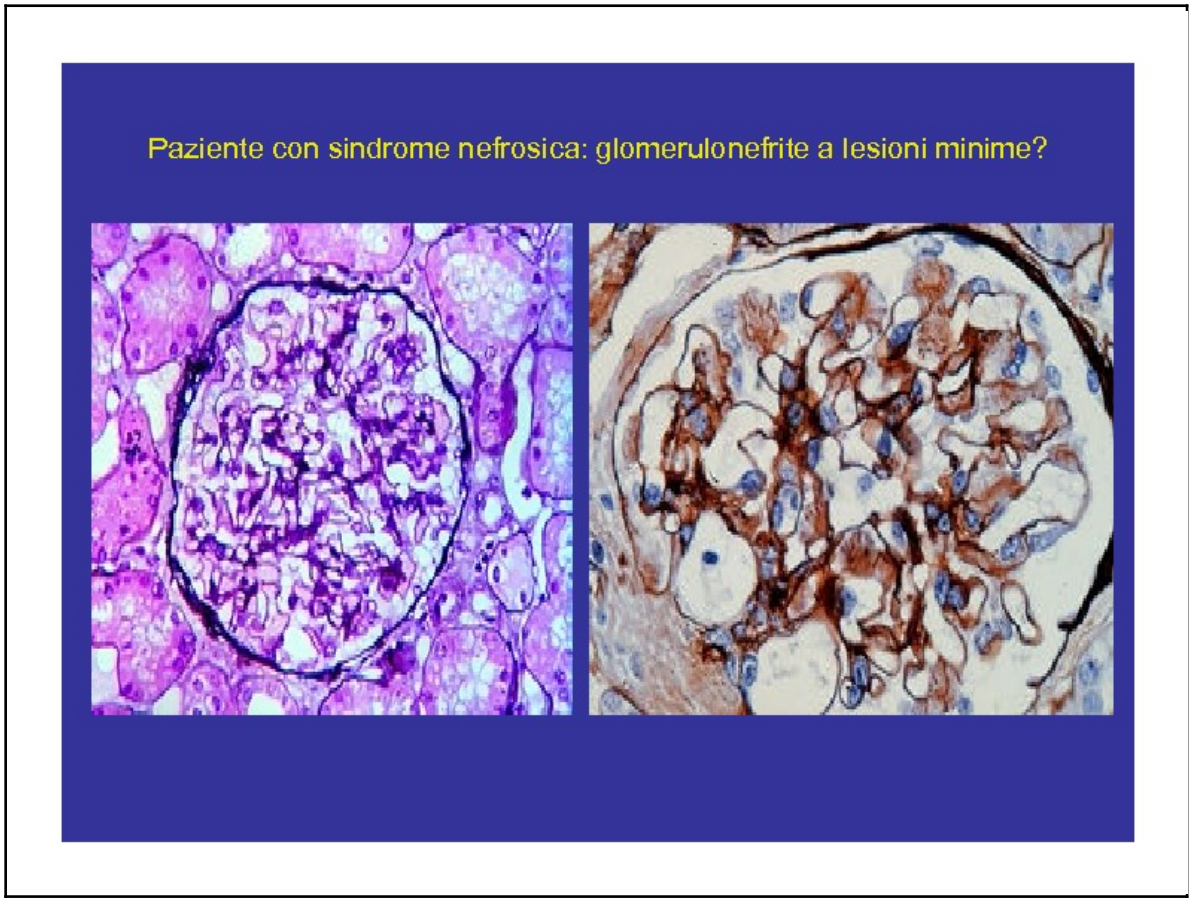

Figura 19.

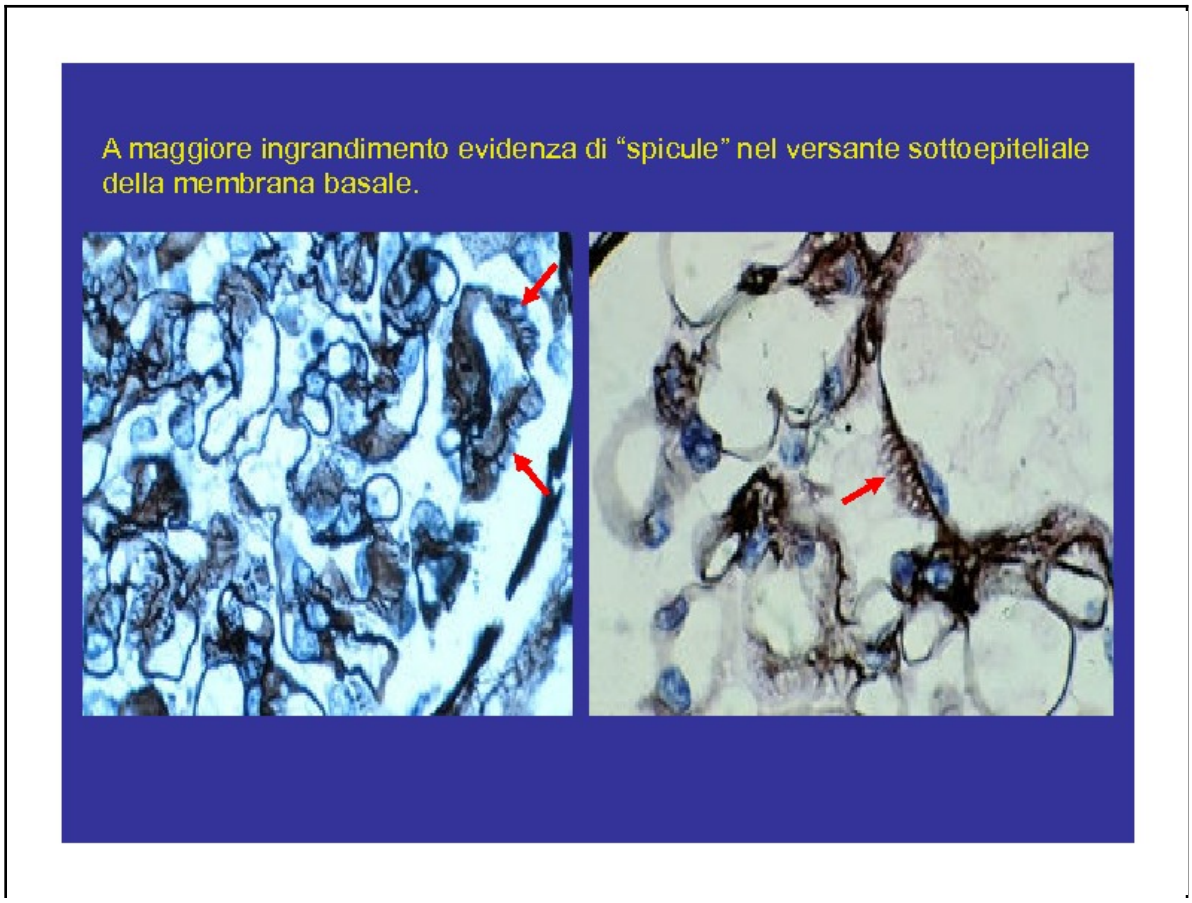

Figura 20.

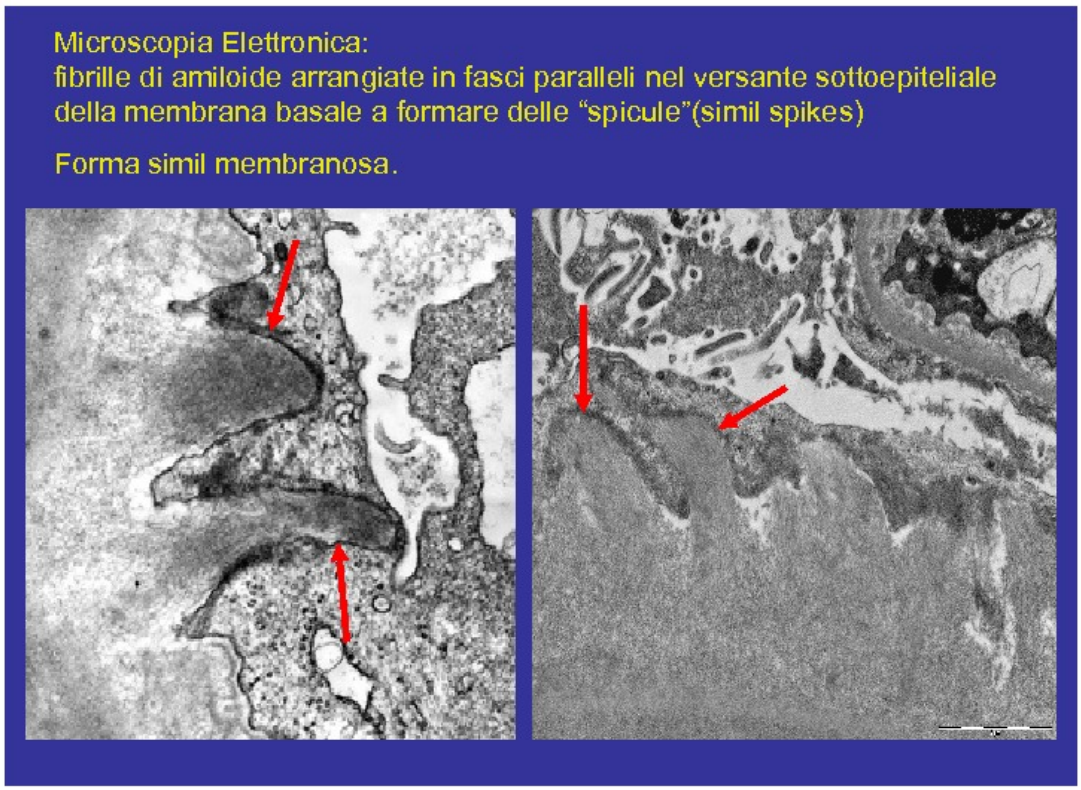

Figura 21.

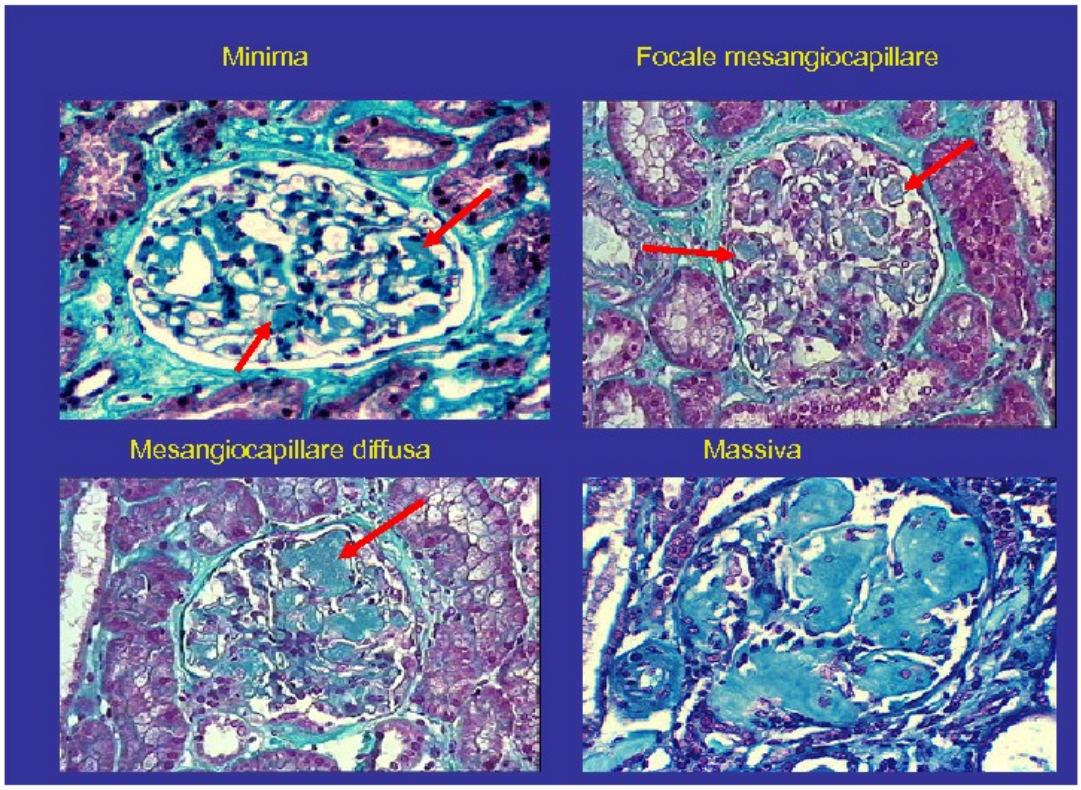

Figura 22.

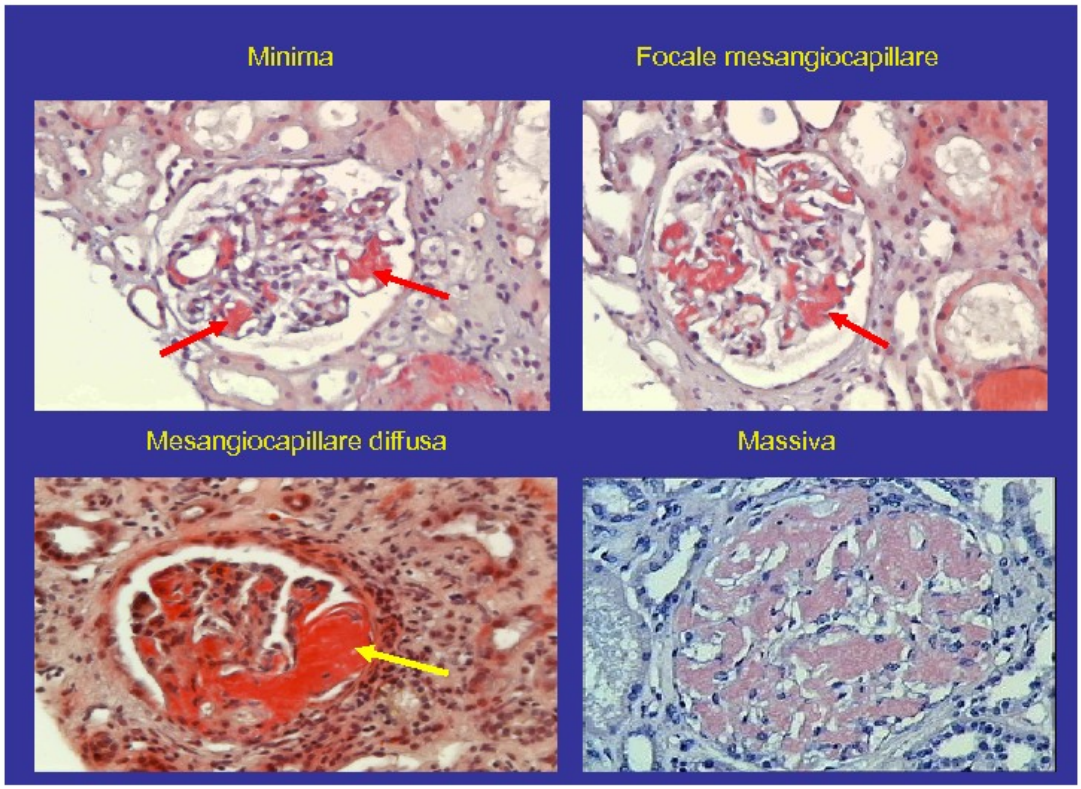

Figura 23.

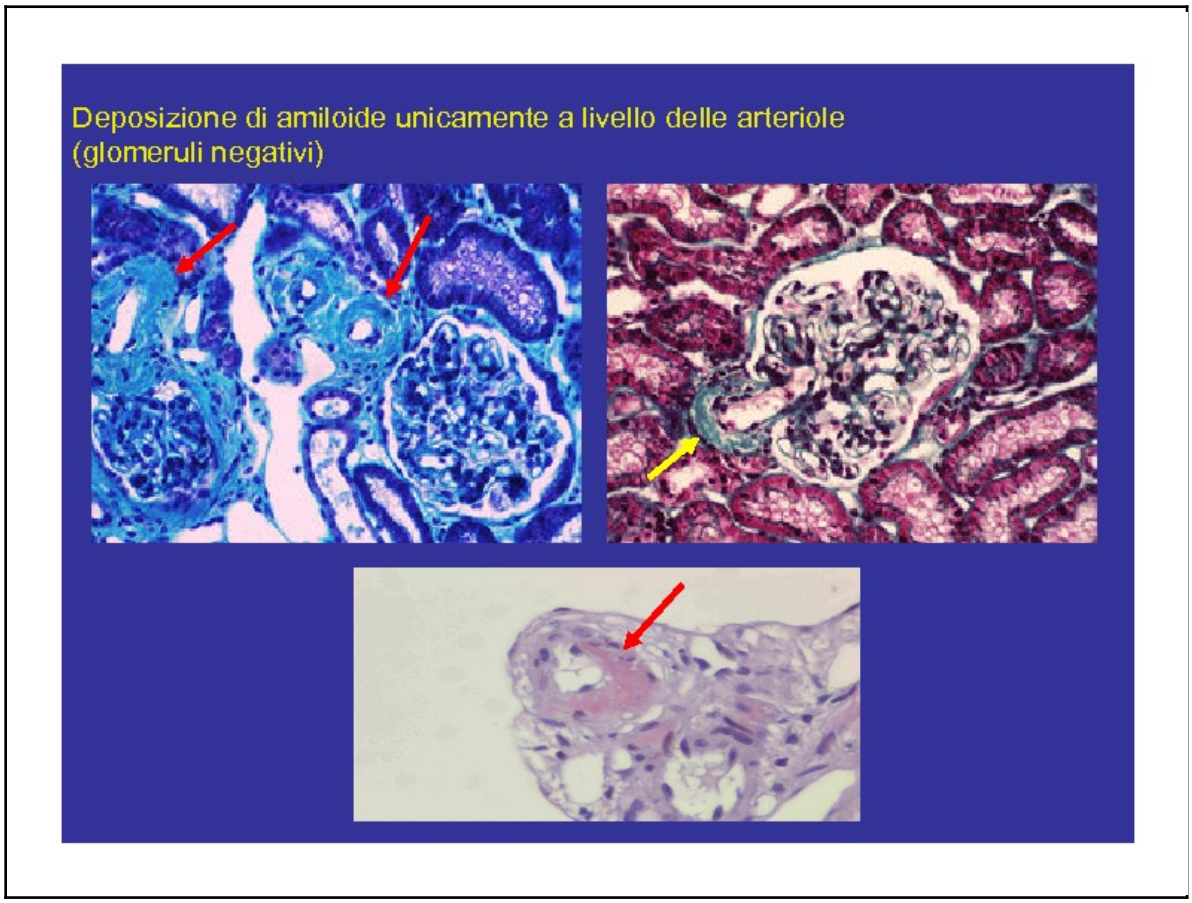

Figura 24.

Documenti allegati

- Anticorpi e condizioni d'uso per la caratterizzazione dell'amiloide
- Classificazione istologica dell'amiolide renale basata sul coinvolgimento glomerulare