nephroMEET

La refertazione in ecografia nefrologica

00010

Autori

Loretta Pittavini
Emidio Giovanni Nunzi (redattore)
Michelangelo Eroli (redattore)
Daniela Ricciardi (redattore)
Francesco Logias (redattore)
Olga Durante (collaboratore)

Contenuti

1. Abstract
2. Premesse - Introduzione
3. Scopi e obiettivi
4. Campo di applicazione e verifica
5. La struttura del referto
6. Definizioni
   - Definizioni
   - Descrizione morfologica del rene
   - Le cisti renali
   - Le patologie espansive renali
   - La patologia parenchimale renale
   - La litiasi renale
7. Il rene trapiantato
8. Responsabilità e aspetti medico-legali
9. Bibliografia

Abstract

release 2 revisionata il 17 aprile 2011 19:38 da Loretta Pittavini

Introduzione. Un capitolo piuttosto trascurato in tutti i corsi di ecografia è la modalità di esprimere il referto. Un'adeguata esposizione di quanto l'ecografista osserva rende l'esame fruibile da chiunque lo legga, anche se non esperto del linguaggio ecografico.

A differenza di quanto avviene con le radiografie, che permettono una valutazione oggettiva e costituiscono tutto l'esame, le fotografie tratte dall'esame ecografico sono molto riduttive rispetto a quanto l'ecografista ha acquisito durante l'esecuzione.

Trattandosi quindi di un esame dinamico, in cui solo colui che esegue tecnicamente l'ecografia può descrivere quanto ha osservato, la refertazione assume infatti un'importanza fondamentale.

Questa esigenza è a maggior ragione sentita in nefrologia dove è essenziale la minuziosità nella descrizione delle immagini per evidenziare anche le minime sfumature utili a caratterizzare e differenziare le varie nefropatie

Materiali e Metodi. La descrizione si serve del linguaggio ecografico che si esprime con termini tecnici propri della metodica. E' disponibile un'ampia letteratura in cui si illustra come studiare tecnicamente i vari organi, ma non per esprimere quanto osservato. Per provare ad ovviare all'ampia difformità nella stesura dei referti che ne deriva si propone uno schema di risposta ecografica e una modalità di descrizione tecnica dei vari quadri che si possono osservare. Questo può costituire una griglia dalla quale si può arrivare, mediante l'apporto e gli arricchimenti di altri ecografisti esperti nel campo specifico, ad una auspicabile modalità condivisa di refertazione.

Risultati attesi. Uniformare il linguaggio tecnico è utile per rendere la descrizione delle immagini più "oggettiva" possibile, garantendo la validità dell'esame nel tempo e la confrontabilità dello stesso anche tra operatori diversi.

Il referto deve fornire la dettagliata descrizione delle immagini relative all'apparato che si sta valutando, eventuali significativi elementi patologici relativi ad altri organi che vengano contemporaneamente osservati, ma anche e soprattutto una conclusione diagnostica che renda il referto comprensibile anche da Medici non esperti in ecografia e quindi utile al paziente a cui si offrirà l'ampia validità diagnostica che un esperto ecografista può fornire.

Premesse - Introduzione

release 1 pubblicata il 17 aprile 2011 19:28 da Loretta Pittavini

(figura 1)

…"There is no more difficult art to acquire

than the art of observation, and for

some men it is quite as difficult to

record an observation in brief and

plain language."

Osler W. On the educational value of the medical society. *Boston Med Surg J* 1903;148:275–279

E' esperienza comune quella di leggere referti ecografici redatti in maniera eccessivamente stringata o che forniscono descrizioni dalle quali è impossibile dedurre una patologia corrispondente.

L'ecografia è una valida tecnica per immagini che utilizza ultrasuoni ad elevata frequenza e trova applicazioni in tutte le branche della Medicina. Il suo utilizzo anche nei reparti di Nefrologia ha completamente rivoluzionato l'approccio clinico e diagnostico fornendo inoltre elementi fondamentali nell'affrontare il paziente acuto, nel quale la rapidità nell'imboccare il corretto percorso diagnostico e terapeutico può modificare sostanzialmente la prognosi.

E' un'indagine diagnostica dinamica e solo chi la esegue in tempo reale è in grado di fornire l'interpretazione delle immagini che con la sua abilità ed esperienza è riuscito a realizzare. E' quindi un esame "soggettivo", strettamente operatore dipendente, il che costituisce anche uno dei limiti principali della tecnica.

Una vasta letteratura si è occupata della metodica ecografica e la disponibilità di apparecchiature sempre più sofisticate ha aperto orizzonti impensabili di imaging mostrando tutte le opportunità diagnostiche offerte dall'utilizzo degli ultrasuoni.

Corsi teorico-pratici di ecografia di vario livello si sono succeduti negli anni con lo scopo di insegnare o perfezionare la metodica standard integrata anche dalle tecniche doppler e color-doppler.

Mentre si è arrivati a stilare linee guida che indirizzano nell'esecuzione dell'ecografia, il linguaggio e la modalità di refertazione sono state quasi esclusivamente delegate al singolo operatore, con il risultato che esiste un'ampia variabilità di espressione.

Questa apparente libertà si traduce in molti casi nella scarsa possibilità di capire realmente quanto scritto in un referto, inoltre spesso la descrizione di quanto osservato non viene completato dalla diagnosi almeno presunta con il risultato di un esame pressochè inutilizzabile.

Il problema è accentuato dal fatto che in Italia non esiste fino ad ora una precisa regolamentazione che permetta solo a chi è stato "accreditato" con un training adeguato e certificato di eseguire e soprattutto refertare un'ecografia. Trattandosi di una tecnica per immagine "non pericolosa" per il paziente, poco costosa, ha incoraggiato un utilizzo indiscriminato da parte di molti medici , di cui non è stata accertata la specifica preparazione.

Ferris M. Hall già nel 1923 criticava i radiologi che descrivevano in dettaglio quanto vedevano nelle radiografie o nelle schermografie ma non si esprimevano su quello che deducevano dalle immagini nè traevano conclusioni ... e continuava affermando l'inutilità di tali referti se non per dimostrare la capacità di osservazione e di descrizione del radiologo: cioè era "un dire tanto per non dire niente". Esortava quindi ad esprimere l'opinione su quanto osservato confortata dagli elementi che la avvaloravano.

A maggior ragione una tale asserzione si applica al referto ecografico che dovrà essere formulato in maniera chiara ed esauriente e fornire non solo il dato descrittivo dell'immagini relative all'apparato che si sta valutando, ma anche almeno un'ipotesi diagnostica.

L'American Institute of ultrasound in Medicine nell' **Ultrasound Practice Accreditation** *The Measure of Excellence* stabilisce invece che:

"Physicians responsible for ultrasound examinations should be able to demonstrate familiarity with the anatomy, physiology, and pathophysiology of those organs or anatomic areas that are being examined.

These physicians should provide evidence of training and requisite competence needed to successfully perform and interpret diagnostic ultrasound examinations in the area(s) they practice".

Una corretta esposizione di quanto l'ecografista osserva rende l'esame fruibile da chiunque, anche se non esperto del linguaggio ecografico, e valido nel tempo per successivi confronti anche tra operatori diversi.

Si deve tenere conto che le immagini fotografiche tratte dall'esame ecografico sono molto riduttive rispetto a quanto l'ecografista acquisisce durante l'esecuzione dell'esame, a differenza di quanto avviene con le radiografie, che permettono una valutazione "oggettiva".

L' esigenza di una refertazione ben redatta è sentita, a maggior ragione, in nefrologia dove è essenziale la minuziosità nella descrizione delle immagini per evidenziare anche le minime sfumature che caratterizzano e differenziano le patologie nefrologiche.

Bisogna tenere presente che un referto deve rispondere a più requisiti che sintetizzano la potenzialità di comunicazione e quindi costituiscono i parametri su cui misurarne la qualità :

- Rispondere al/ai quesiti del medico richiedente presupponendo pertinenza e appropriatezza della richiesta
- Accurata e completa descrizione di quanto osservato
- Precisazione delle condizioni di osservazione quando non ottimali per giustificare carenze descrittive e diagnostiche
- Formulazione di conclusioni diagnostiche quando possibile o almeno ipotesi diagnostiche compatibili con quanto osservato e con quanto di notizie cliniche e anamnestiche sono state raccolte
- Trattandosi quindi di un esame dinamico, in cui solo colui che esegue tecnicamente l'ecografia può descrivere quanto ha osservato, la refertazione assume un'importanza fondamentale.

Scopi e obiettivi

release **1** pubblicata il **17 aprile 2011 19:28** da **Loretta Pittavini**

L'ecografia (sinonimi: Ultrasonografia, Ecotomografia) è una tecnica di diagnostica per immagini basata sugli echi prodotti da un fascio di ultrasuoni che attraversa un organo o un tessuto.

La natura ha ispirato le prime applicazioni degli ultrasuoni: lo scienziato italiano Lazzaro Spallanzani dimostrava, nel 1794, che i pipistrelli usavano gli ultrasuoni per orientarsi nel volo notturno. Successivamente, si scoprì che molti cetacei usano sistemi di eco-localizzazione degli ostacoli o delle prede: inviano ultrasuoni prodotti dal loro sistema vocale e sono in grado di percepire gli echi di ritorno, avendone informazioni sulla distanza e sulla morfologia dell'ambiente in cui vivono.

I fratelli Pierre e Jaques Curie scoprirono la capacità di cristalli come il quarzo di produrre ultrasuoni, entrando in vibrazione quando sottoposti ad un impulso elettrico.

Le prime utilizzazioni degli ultrasuoni sono state in campo militare: il SONAR (SOund Navigation And Ranging) , capace di emettere ultrasuoni e rilevare echi di ritorno, fu sviluppato tra le due guerre mondiali e venne montato sulle navi per l'individuazione di sottomarini o su questi ultimi per l'individuazione di ostacoli durante la navigazione in profondità.

I primi ad introdurre il termine "ecografia" (o ecometria) furono nel 1953 John Julian Wild, medico inglese emigrato in America, e Donald Neal, un ingegnere prestato alla Medicina, che usarono gli ultrasuoni per lo studio di tessuti organici e definirono le differenti caratteristiche di penetrazione e riflessione degli stessi, arrivando a sviluppare un'apparecchiatura che concretizzava in immagini la registrazione degli echi di ritorno.

Il primo articolo significativo sull'argomento fu pubblicato sul Lancet il 7 giugno 1958 dal Dr. Jan Donald con il titolo "Studio sulle masse addominali con ultrasuoni ad emissione pulsata" . L'autore, un medico di Glasgow, riferendosi al periodo di intenso e appassionato lavoro che era seguito a questo primo lavoro, scriveva dieci anni dopo:

" *…ogni nuova tecnica diventa ancora più affascinante se la sua utilità è accompagnata dall'assenza di dolore o fastidio per il paziente… Chiunque sia soddisfatto della propria capacità di diagnosi o di trattamento chirurgico non darà mai alcun contributo allo sviluppo di nuove tecniche. Bisogna essere "rosi" dall'insoddisfazione. Ovviamente bisogna avere l'idea giusta al momento giusto e le idee giuste possono giungere alla maniera di Archimede, in bagno".*

Contemporaneamente alla grande mole di studi in Occidente, in Giappone un gran lavoro veniva svolto da scienziati medici, fisici e ingegneri, mettendo a punto sofisticate apparecchiature per la produzione ed il rilevamento di ultrasuoni e la loro traduzione in immagini.

Il primo *"Congresso Mondiale sugli ultrasuoni in diagnostica medica"* si tenne a Vienna nel 1969: fu l'occasione per riunire in un unico consesso scienziati di tutto il mondo, che si confrontarono su questa nuova tecnica.

L'ingresso trionfale dell'ecografia nel campo medico si realizzò comunque dopo che Kossoff, all'Istituto Ultrasonoro di Sidney, insieme a William Garret e a due ingegneri completò, nel 1973, la messa a punto del convertitore di immagini in scala dei grigi. La possibilità di realizzare immagini in scala dei grigi permetteva così di evidenziare non solo i contorni ma anche la struttura delle aree esplorate.

La qualità delle immagini migliorò enormemente in definizione con il passaggio dall'analogico al digitale e con la possibilità di identificare echi dalle più piccole strutture.

Da allora, l'ecografia ha trovato impiego in pressoché tutti i campi della medicina e della chirurgia. La

sua diffusione è stata favorita dalla innocuità per il paziente di qualsiasi età, dalla relativa economicità e, soprattutto, dalla sensibilità diagnostica per le patologie degli organi costituiti da tessuti molli. Tuttavia, il limite principale dell'ecografia è rappresentato dal fatto che essa è **operatore-dipendente**: affinché le informazioni derivate da uno studio ecografico siano correttamente interpretate, si richiedono all'operatore particolari doti di manualità, spirito di osservazione, oltre ad esperienza clinica, a cultura dell'immagine, conoscenza dell'anatomia e della fisiopatologia.

A differenza delle altre tecniche radiologiche, le immagini fotografiche o la registrazione a filmato tratte dall'esame ecografico sono molto riduttive rispetto a quanto l'ecografista acquisisce mentalmente durante l'esecuzione, per cui divengono insostituibili una completa ed esauriente esposizione di quanto osservato e la relativa interpretazione diagnostica.

Il referto rappresenta la sintesi delle informazioni raccolte nel corso dell'esame ed è l'unico documento formale con cui l'ecografista comunica con il medico che ha richiesto l'esecuzione dell'esame e per il quale può essere strumentale o talora fondamentale per la scelta terapeutica o per ulteriori decisioni diagnostiche.

Il referto ecografico deve essere completo, deve rispondere a requisiti di adeguata esposizione dei dati, di sintesi, di facile comprensione e deve offrire conclusioni diagnostiche chiare, comprensibili e coerenti sia con le descrizioni morfologiche espresse che con il quesito clinico posto nell'indicazione all'esame. La refertazione è un momento fondamentale dell'esame ecografico.

Tuttavia, capita abbastanza frequentemente di imbattersi in referti ecografici poco o addirittura non comprensibili, si trovano descrizioni che mancano di basi anatomiche o fisiopatologiche e spesso la diagnosi o almeno l'ipotesi diagnostica, che deriva da un dato esame, sono completamente omessi, rendendo praticamente inutilizzabile l'esame.

E' esperienza comune leggere descrizioni ecografiche del tipo:

"….placca iperecogena nella pelvi …"

"…a carico del calice medio e medio-sup si apprezza *cristalluria* senza calicectasia relativa…"

"..Reni con corticale brillante ma conservata"…

Ciò deriva dal fatto che a tutt'oggi, non si è ancora messa a punto una sufficiente standardizzazione della terminologia con il risultato che si ha un'ampia variabilità nel descrivere un dato reperto.

Nei corsi di ecografia viene insegnata la metodica di esecuzione e vengono illustrate le grandi opportunità diagnostiche offerte dalle varie tecniche (ecografia standard, eco doppler e color- doppler, arricchiti da software sempre più sofisticati per l'elaborazione dell'immagine), ma è molto trascurata la modalità di esprimere nel referto quanto osservato.

La SIUMB ha prodotto linee guida italiane che abbracciano tutto il campo medico di applicazione dell'ecografia, ma anche qui come e quanto debba essere riportato per iscritto al termine dell'esame è solo sommariamente accennato.

I Nefrologi, dedicandosi all'ecografia, hanno cercato di trovare un supporto diagnostico per la complessa patologia che si trovano a trattare, con la ricerca di fini particolari nell'immagine dei reni di cui fanno una minuziosa descrizione. Si è cercato di trovare una corrispondenza tra certi quadri

ecografici e quadri patologici renali e i risultati sono stati così brillanti da rendere indispensabile la figura dell'ecografista nefrologo.

Tenendo conto di questo, il referto in una ecografia nefrologica assume un rilievo particolare.

Lo scopo di questa procedura è di indurre gli ecografisti nefrologi a migliorare la qualità dei loro referti prendendone in esame le componenti, indirizzando lo stile del linguaggio e tentando di proporre la base per una appropriata standardizzazione.

La chiarezza e la completezza con cui il risultato di un esame ecografico viene esposto è utile per rendere la descrizione più "oggettiva" possibile e permettere la confrontabilità anche tra operatori diversi, tenendo conto che le fotografie di reperti significativi sono un utile corredo, mai però esaustivo.

In sintesi, **obiettivo** della presente procedura sarà quindi:

- Mettere a punto *un linguaggio tecnico ecografico di univoca interpretazione*
- *Proporre uno schema* che miri ad un referto esauriente e ineccepibile
- *Puntualizzare la modalità di descrizione* dei quadri ecografici dell'apparato urinario normale e patologico.

Figure

Figura 1.

Campo di applicazione e verifica

release **1** pubblicata il **17 aprile 2011 19:28** da **Loretta Pittavini**

" Mi definiscono eccentrico perché dico in pubblico che gli ospedali, se vogliono migliorare, devono misurare i loro risultati. Devono analizzare i loro risultati per scoprire i loro punti forti ed i loro punti deboli. Devono confrontare i loro risultati con quelli di altri ospedali… Queste opinioni non saranno più eccentriche tra pochi anni (E A Codman, 1917)".

"Misura ciò che è misurabile. Ciò che non è misurabile, rendilo tale (Galileo Galilei)".

Data la larga diffusione dell'utilizzo dell'ecografo nei Reparti di Nefrologia, è davvero vasto il campo di applicazione di una procedura riguardante il linguaggio tecnico ecografico e la modalità di esprimere un referto, per cui arrivare ad una adeguata standardizzazione può ritenersi un target irrinunciabile.

Il nostro obiettivo è quello di realizzare un sistema di comunicazione efficace ed efficiente per un esame che offre ampie possibilità di applicazione diagnostica ed una estrema versatilità.

Non è particolarmente agevole identificare parametri in base ai quali valutare l'efficacia di questo programma di lavoro nel migliorare la qualità dei referti ecografici.

Non possiamo, infatti, fare riferimento a quantità misurabili, ma alla "qualità " della prestazione offerta nell'esporre nel referto il risultato di un esame ecografico.

Come per ogni procedura siamo partiti da

- **Analisi della situazione**: esiste una grande difformità nella redazione dei referti con conseguenti frequenti carenze nella comunicazione del risultato dell'esame ecografico, in termini di efficienza ed efficacia.

- **Definizione di obiettivi**

  - Mettere a punto un linguaggio tecnico ecografico di univoca interpretazione
  - Proporre uno schema che miri ad un referto esauriente e ineccepibile
  - Puntualizzare la modalità di descrizione dei quadri ecografici dell'apparato urinario normale e patologico

- **Predisposizione di strumenti mediante i quali si ritiene si possano raggiungere tali obiettivi.** In particolare l' apertura di questo sito Nephromeet permette di portare all'attenzione di tutti i Nefrologi la problematica osservata e la soluzione articolata proposta per risolverla.

- **Valutazione dei risultati**. Abbiamo preso quindi in esame il significato del concetto "valutazione" riferito ad una procedura :

  - "La valutazione è un'attività cognitiva rivolta a fornire un giudizio su di un'azione, intenzionalmente svolta o che si intende svolgere, destinata a produrre *effetti esterni*, che si

fonda su un'attività di ricerca e che segue procedure rigorose e codificabili [Palumbo 2001]."

- "Valutare significa analizzare se un'azione intrapresa per uno scopo corrispondente ad un interesse collettivo abbia ottenuto *gli effetti desiderati* o altri…[Stame 1998]".

Le valutazioni di una procedura si servono di indicatori.

Gli **indicatori** sono "**informazioni selezionate allo scopo di conoscere fenomeni di interesse, misurandone i cambiamenti** e, conseguentemente, contribuendo ad orientare i processi decisionali dei diversi livelli istituzionali" (Ministero della Salute, decreto 12/12/2001).

Nel nostro caso gli indicatori saranno di tipo qualitativo, trattandosi di informazioni che si presentano sotto forma non numerica ma testuale.

Perché un *indicatore di tipo qualitativo* sia efficace, tuttavia, deve essere *rilevante* deve cioè descrivere elementi importanti, coerenti con le finalità generali, *significativo,* deve cioè riguardare aspetti del processo, di *facile rilevazione*, *misurabile* e *attendibile* (l'indicatore deve fornire dei dati omogenei e confrontabili indipendentemente dai soggetti che rilevano e dal contesto in cui avviene la rilevazione).

Lo schema proposto per la redazione di un referto ecografico può costituire l'indicatore qualitativo per la procedura, in quanto è *attendibile, rilevante* e *significativo* perché tiene conto di tutti gli elementi, di *facile rilevazione* e *misurabile* in quanto può essere oggetto in prima istanza di ***autovalutazione*** e in seconda istanza di valutazione nel tempo in termini di ***efficacia comunicativa.***

STRUTTURA DEL REFERTO

- *Tipo di esame richiesto*
- *Dato anagrafico del paziente*
- *Data dell'esame*
- *Indicazione all'esame*
- *Sintesi anamnestica (in particolare nefrologica)*
- *Condizioni che possano limitare la qualità dell'esame*
- *Descrizione morfologica dell'apparato renale*
- *Reperti collaterali*
- *Diagnosi ecografica e/o conclusioni*
- *Osservazioni e suggerimenti*

(per i dettagli v. capitolo "struttura del referto")

Alla base di qualunque valutazione, per la protezione del paziente e la qualità delle prestazioni erogate, pur in assenza fino ad oggi di una precisa legislazione che indichi i requisiti per la certificazione e l'accreditamento, si vuole sottolineare come sia ***indispensabile*** che il Medico ecografista abbia seguito corsi di addestramento mirati, abbia esperienza clinica , possegga conoscenza della metodica, abilità ed esperienza che gli permettano di riconoscere quadri anatomici normali e patologici nelle immagini ecografiche e sappia infine comunicare in maniera chiara ed esauriente quanto da lui rilevato.

La struttura del referto

release 2 revisionata il 17 aprile 2011 19:28 da Loretta Pittavini

- **Tipo di esame richiesto**
- **Dato anagrafico del paziente**
- **Data dell'esame**
- **Indicazione all'esame**
- **Sintesi anamnestica (in particolare nefrologica)**
- **Condizioni che possano limitare la qualità dell'esame**
- **Descrizione morfologica dell'apparato renale**
- **Reperti collaterali**
- **Diagnosi ecografica e/o conclusioni**
- **Osservazioni e suggerimenti**

Innanzitutto il referto rientra pienamente nell'attività certificativa del medico e, come tale, deve soddisfare precisi requisiti formali quali:

- scrittura indelebile,
- l'operatore deve risultare dalla sottoscrizione dell'atto, con le generalità e la qualifica,
- la data con l'indicazione del tempo ed del luogo in cui il certificato è stato compilato.

Il **dato anagrafico** del paziente deve essere riportato accuratamente, completato eventualmente dalla data di nascita, per evitare problemi di omonimia.

La **data** deve essere quella di esecuzione dell'esame e non quella della refertazione (eventualmente riportata se differente).

Si consiglia di effettuare la refertazione quanto prima rispetto all'esame per essere più accurati e dettagliati nella descrizione di quanto viene memorizzato nel corso dell'esecuzione, tenendo conto che l'iconografia allegata sarà sempre riduttiva rispetto a quanto osservato e talora ingannevole per motivi legati alla stessa tecnica fotografica (effetti da movimento…).

Per quanto riguarda **l'indicazione** l'ecografista si giova certamente di una adeguata informazione sulla condizione clinica del paziente. Una richiesta ben circostanziata e appropriata da parte del Medico curante e la raccolta di brevi note anamnestiche, particolarmente relative agli organi che ci si appresta ad esaminare , indurrà a focalizzare l'attenzione maggiormente su particolari, che altrimenti potrebbero essere trascurati.

Nel considerare il risultato di un esame diagnostico va valutata anche la responsabilità del Medico proponente, in quanto spesso indica solo l'esame da eseguire, senza alcun cenno al motivo che ha indotto alla richiesta e, a volte, la richiesta è addirittura inappropriata per il quesito che si vuole risolvere.

Nel caso si utilizzasse il mezzo di contrasto, il paziente andrà adeguatamente informato sulle finalità che ci si propone, le modalità di somministrazione, la durata dell'esame.

Lo **stile linguistico** con cui il referto va compilato deve essere sufficientemente conciso, chiaro e facilmente comprensibile, evitando frasi eccessivamente complesse o ambigue.

Sono preferibili paragrafi brevi, non appesantiti da eccessive descrizioni in linguaggio tecnico, se non strettamente necessarie a definire i quadri osservati.

L'utilizzo di abbreviazioni deve essere evitato se non per quelle sicuramente note o già introdotte per esteso.

Poiché in molti casi è il paziente ad avere in mano l'esito dell'esame, questo dovrà essere comprensibile almeno a livello delle conclusioni.

Condizioni che possono limitare la qualità dell'esame.

In particolari circostanze si può verificare una difficoltà nell'ottenere un esame qualitativamente accettabile, per cui non si può fare che una valutazione grossolana o addirittura l'esame può essere non effettuabile (particolari deformità anatomiche, presenza di lesioni di continuità della cute non aggirabili …). Andranno pertanto precisate le condizioni sfavorevoli per una adeguata esecuzione dell'ecografia come l'obesità, il meteorismo addominale, la mancata o insufficiente collaborazione del paziente. Tali precisazioni sono importanti, specie se si dovesse incorrere in contestazioni che comportassero una valutazione medico-legale in maniera che sia giustificabile una osservazione incompleta o non approfondita.

Reperti collaterali.

Nell'eseguire un'ecografia dell'apparato urinario è inevitabile che altri organi cadano sotto l'occhio dell'esecutore e in molte occasioni ci si imbatte in reperti patologici anche non precedentemente segnalati, quelli che con termine estrapolato sono chiamati "incidentalomi".

Nella descrizione di quanto viene osservato a carico di altri organi esplorati nel corso dell'esame, ci si limiterà a semplici giudizi di normalità, riservando rilevamenti ecografici più dettagliati ai reperti patologici eventualmente rilevati, per i quali è indispensabile consigliare l'esecuzione di un ulteriore iter diagnostico mirato.

Diagnosi ecografica e/o conclusioni.

E' essenziale completare l'esame con conclusioni diagnostiche chiaramente espresse. E' chiaro che in molti casi non si tratta di una vera e propria diagnosi di malattia, sovrapponibile, ad esempio, al risultato di un esame istoimmunologico di una biopsia renale. I quadri ecografici che si ottengono permettono tuttavia di arrivare ad un giudizio diagnostico esprimibile come :

" quadro ecografico compatibile con…"

Una tale modalità di espressione sarà la sintesi di tutti gli elementi anamnestici, considerazioni fisiopatologiche, conoscenze anatomiche e immagini ecografiche in real-time che l'ecografista ha a disposizione nel momento in cui esegue l'esame.

Osservazioni e suggerimenti.

Si può indicare ad esempio l'accessibilità per un esame bioptico o ulteriori accertamenti strumentali o valutazioni specialistiche, fornire una cadenza per la ripetizione dell'esame.

Documenti allegati

- ModelloRefertoEcografiaRenale

Definizioni

Definizioni

release **1** pubblicata il **17 aprile 2011 19:29** da **Loretta Pittavini**

Gli ultrasuoni sono onde sonore ad altissima frequenza cioè superiore ai 20.000 Hz, limite di udibilità per l'orecchio umano. Nell'ecografia gli ultrasuoni vengono generati per *effetto piezoelettrico*, cioè per la proprietà posseduta da alcuni cristalli di quarzo o da alcuni tipi di ceramiche, di entrare in vibrazione ad alta frequenza, se collegati ad una tensione elettrica.

Questi cristalli sono contenuti all'interno della sonda ecografica che emette così fasci di ultrasuoni che attraversano le strutture da esaminare e che subiscono un'attenuazione che è in rapporto diretto con la frequenza di emissione del trasduttore.

Per propagarsi, gli ultrasuoni hanno bisogno di un substrato (il corpo umano per esempio), di cui alterano transitoriamente le forze elastiche di coesione delle particelle. A seconda del substrato, quindi a seconda della sua densità e delle forze di coesione delle sue molecole, ci sarà una diversa velocità di propagazione dell'onda al suo interno.

Si definisce come **Impedenza Acustica (IA)** la resistenza intrinseca della materia ad essere attraversata dagli ultrasuoni di cui condiziona la velocità di propagazione. L'impedenza acustica è direttamente proporzionale alla densità del mezzo moltiplicata per la velocità di propagazione degli ultrasuoni nel mezzo stesso (IA= vel x densità). I diversi tessuti del corpo umano hanno una impedenza acustica differente, per esempio, nell'acqua è bassa, nel grasso, nel fegato e nel muscolo è intermedia, nell'osso è altissima.

Il fascio riflesso viene chiamato anche ***eco***; esso, in fase di ritorno, si dirige nuovamente al trasduttore dove eccita il cristallo della sonda generando una corrente elettrica. In altre parole, l'effetto piezoelettrico trasforma gli ultrasuoni in segnali elettrici che vengono poi elaborati tramite un calcolatore e trasformati in un immagine sul video in tempo reale. E' possibile perciò, tramite l'analisi delle caratteristiche dell'onda ultrasonora riflessa, ottenere informazioni utili per differenziare strutture con diversa densità.

Tenendo presente questi presupposti, si può definire **l'immagine ecografica** come il risultato di una serie di effetti fisici che gli ultrasuoni determinano nell'interagire con i tessuti: rifrazione, riflessione, assorbimento, attenuazione. La rappresentazione che ne deriva si esprime utilizzando una *scala dei grigi* dove gli estremi sono costituiti dal bianco (massima IA) e dal nero (minima IA).

In ecografia **B-Mode** (Brightness Mode o modulazione di luminosità) l'immagine viene costruita convertendo le onde riflesse in segnali la cui luminosità (in tonalità di grigio) è proporzionale all'intensità dell'eco, cioè dell'onda riflessa; i rapporti spaziali fra i vari echi "costruiscono" sullo schermo l'immagine bidimensionale della sezione dell'organo in esame.

Con gli ecografi real-time l'immagine viene costantemente ricostruita in fase dinamica, fornendo una rappresentazione continua in tempo reale, che l'ecografista segue e deve poi interpretare per arrivare a formulare il referto.

Per arrivare ad un linguaggio condiviso con il quale esprimere un referto ecografico, cominciamo con l' introdurre alcune ***definizioni basilari di termini tecnici*** con cui vengono descritte le immagini delle strutture anatomiche sottoposte ad ecografia:

Ecostruttura

si riferisce alla organizzazione spaziale degli echi. Può essere:

- *omogenea* quando si apprezza la regolarità nella distribuzione degli echi che conferiscono una uniformità caratteristica dell'immagine di una data struttura. E' l'immagine che si ottiene nello studio per esempio di alcuni parenchimi (in particolare fegato e milza);
- *disomogenea (o complessa)* quando si ha una mescolanza irregolare degli echi per intensità (da ipo-anecogene a iperecogene) e distribuzione nell'ambito di una stessa unità strutturale.

Ecogenicità

esprime una valutazione quantitativa degli echi o riflessioni che si generano quando un tessuto è colpito dagli ultrasuoni, per cui si parla di una struttura:

- *anecogena*, cioè assolutamente priva di echi in quanto non sono presenti interfacce che riflettono gli ultrasuoni. Gli ultrasuoni non vengono né deviati né riflessi; nella scala dei grigi viene registrata con il nero.
- *ipoecogena*, in cui l'assenza di echi è solo parziale e di entità variabile. Si tratta sempre di struttura a contenuto prevalentemente liquido, ma nel quale la presenza di elementi ecoriflettenti in sospensione rompe parzialmente l'uniformità. La rappresentazione sarà di intensità variabile in scala dei grigi.
- *iperecogena*, dove le interfacce presenti riflettono più o meno intensamente gli echi, fino ad un massimo (rappresentato dall'osso o da un calcolo) o assorbono completamente (l'aria). I due estremi hanno una rappresentazione cromatica identica cioè il bianco. Al di sotto di queste strutture non arrivano gli ultrasuoni, per cui si genera nell'immagine un artefatto, cioè un cono d'ombra posteriore, più o meno definito, in quanto mancano completamente echi di ritorno.

Artefatti

In ecografia l'artefatto è un elemento che si evidenzia nell'immagine ma che non corrisponde ad una

reale caratteristica strutturale del soggetto esaminato. La formazione degli artefatti può avere cause ambientali (es. interferenza di altri apparecchi elettronici vicini), legate all'operatore (regolazione non corretta dell'ecografo o posizionamento non corretto della sonda), all'interazione tra gli ultrasuoni ed i tessuti (brusche variazioni di IA) o all'elaborazione degli ultrasuoni da parte dell'ecografo (gain mal regolato).

La corretta identificazione degli artefatti da parte dell'operatore è strettamente legata al grado di conoscenza della metodica.

Poiché alcuni artefatti sono estremamente utili in quanto forniscono elementi determinanti di *semeiotica ecografica,* nel referto può talora essere utile riportarne la descrizione in linguaggio tecnico, sempre completata però dalla opportuna interpretazione diagnostica.

Anche la documentazione fotografica, che viene ottenuta da un'immagine in real-time "fermata" sullo schermo, può presentare artefatti che sono analoghi a quelli di una fotografia, ad esempio da movimento dell'elemento fotografato.

Gli artefatti di maggiore utilità per la diagnosi sono sicuramente:

- il "cono d'ombra posteriore", che indirizza verso la possibile natura della struttura colpita dagli ultrasuoni, in grado di riflettere o di attenuare completamente gli stessi tanto da eliminare gli echi di ritorno della zona sottostante, che è quindi muta. E' il caso dell'aria o gas e delle ossa, calcoli, calcificazioni. ta all'esperienza dell'ecografista interpretare correttamente la natura della struttura in questione.
- il "rinforzo di parete posteriore" effetto legato al fatto che, quando gli ultrasuoni attraversano una struttura a contenuto liquido e quindi raggiungono la parete opposta dove vengono riflessi, mantengono la stessa intensità che hanno all'ingresso e quindi forniscono una immagine più intensamente ecogena delle zone circostanti, che si trovano alla stessa profondità, ma sono colpite da ultrasuoni di intensità minore, perché a monte hanno già subito dispersione.
- Spesso legate al precedente sono le "ombre acustiche laterali" che si generano quando il fascio di ultrasuoni colpisce il margine di una struttura curva e quindi viene rifratto e cambia direzione per cui l'intensità degli echi di ritorno diminuisce, creando quell'immagine caratteristica.
- La "riverberazione" che si genera quando gli ultrasuoni incontrano perpendicolarmente strutture a forte riflessione e da queste vengono in parte nuovamente riflessi verso il trasduttore, che li riflette ancora verso di esse, fino ad esaurimento degli stessi. Come sempre, l'ecografo traduce il tempo in spazio e quindi si evidenziano nell'immagine una serie di righe ecogene parallele: stanno ad indicare bolle di gas o strutture contenenti calcio. Anche in questo caso è l'esperienza a guidare l'interpretazione e quindi l'importanza da dare a quanto osservato, ai fini della diagnostica.
- L'"effetto pioggia", non necessita praticamente mai di segnalazione nel referto, in quanto è un esclusivo artefatto da riverberazione diffusa dai tessuti posti prima di una formazione a contenuto liquido, come la vescica piena, e che la riduzione del guadagno dell'apparecchio fa scomparire.
- L'artefatto a "coda di cometa" compare quando vi è una marcata differenza acustica tra una struttura e i suoi dintorni. a riflessione del raggio crea un fenomeno di risonanza. Il lasso di tempo tra echi successivi viene interpretato come distanza, generando una serie di pseudo-interfacce molto vicine tra loro. Ogni riflessione del raggio viene visualizzata sullo

schermo dietro il riflesso precedente. Il riscontro di questo artefatto sta assumendo una grande importanza nello studio del torace in quanto può essere indicativo di edema interstiziale, per cui dalla medicina di urgenza, che lo ha per prima valorizzato, sta entrando nel bagaglio diagnostico del Nefrologo ecografista.

Descrizione morfologica del rene

release **1** pubblicata il **17 aprile 2011 19:29** da **Loretta Pittavini**

Definizione del numero, sede e dimensioni renali.

- ***Numero***: in condizioni di normalità non si indica il numero dei reni, ma va precisato se si rileva un rene unico e la relativa condizione di loggia renale vuota o disabitata.
- ***Sede***: deve essere sempre precisato se normale o meno. Va differenziata l'*ectopia* dalla *ptosi renale* e va valutata la presenza o meno di mobilità in relazione anche alle variazioni di decubito. Può essere utile, in caso di anomalia di posizione, riportare la distanza in cm del polo renale superiore dal diaframma, misurata durante la massima inspirazione (viene considerata anomala una distanza superiore a 4 cm). Alterazioni significative dell'orientamento del rene rispetto al piano frontale e sagittale possono essere descritte in caso di *rene a ferro di cavallo*, in cui l'orientamento costituisce uno degli elementi diagnostici di sospetto.
- ***Dimensioni***: Le dimensioni vengono solitamente espresse in centimetri. Il diametro longitudinale è comunemente considerato il più significativo e va valutato nelle scansioni in cui si ottengono immagini dove il parenchima è distribuito ad anello in modo uniforme intorno al seno renale. Il diametro trasversale e l'antero-posteriore trovano un utilizzo limitato prevalentemente al rene trapiantato. E' preferibile non limitarsi alla semplice definizione di "dimensioni normali, ridotte o aumentate rispetto alla norma", in quanto se si indica la misura non si rinuncia ad un parametro di confronto per esami successivi.

Descrizione della forma.

Da segnalare in caso di variazioni significative dalla classica forma ovalare (ad es *rene a focaccia*).

Definizione del profilo esterno.

Descrivere se si presenta regolare o meno, in quest'ultimo caso andrà precisato se si tratti di *persistenza della lobatura fetale* (le incisure comprendono fra di loro una piramide in quanto è il residuo delle unità funzionali fetali), di *gobba di dromedario* (solitamente rilevata nel rene sinistro per l'impronta della milza), di *triangolo iperecogeno*, di *incisure marginali* da esito cicatriziale (si approfondano in corrispondenza di una piramide) e *bozzolature* da lesioni occupanti spazio (solide o liquide).

Parenchima.

Vanno riportati i seguenti punti:

- ***Spessore***: lo spessore parenchimale misurato dal margine esterno al confine con il seno renale (è lo spessore completo dell'anello parenchimale valutato nella stessa scansione in cui si misura il diametro longitudinale). Da non sottovalutare le possibili variazioni del rapporto tra lo spessore del seno e quello del parenchima, variazioni che possono essere fisiologiche in

rapporto all'età (vedi rene infantile in cui il rapporto è a favore del parenchima, mentre nell'adulto e ancor più nell'anziano tende ad invertirsi) o patologiche (in corso di rigetto nel rene trapiantato, nefropatia acuta, sindrome nefrosica). Va differenziato da quello *cortico-midollare* (definito anche come "spessore corticale") ossia la distanza tra il margine esterno renale e la base della piramide (arteria arciforme). Quest'ultimo parametro può essere mal valutabile per scarsa definizione della piramide, per cui lo spessore del parenchima in toto si può considerare più affidabile e riproducibile.

- ***Ipertrofia della colonna di Bertin**:* viene riportata in quanto elemento morfologico di cui si precisa: la posizione (mesorenale prevalentemente), la capacità di interrompere parzialmente o totalmente il seno renale; in quest'ultimo caso si può avanzare l'ipotesi della presenza di un "doppio distretto renale" (non è una diagnosi ecografica a meno che non sia visualizzabile una doppia pelvi renale). Questo elemento rientra inoltre nella diagnosi differenziale delle lesioni occupanti spazio.

Corticale.

Lo spessore viene misurato tra il profilo esterno del rene e la base della piramide (v.sopra): si considera un valore normale tra 8 e 11.5 mm. In nefrologia ha un notevole rilievo la determinazione dell'ecogenicità corticale in quanto può consentire di esprimere valutazioni relative all' eventuale danno renale. E' utile specificarne il grado e ci si può riferire ad una scala di 4 gradi (Hrikak e coll.) in cui il confronto viene fatto con l'ecogenicità del fegato e/o del seno renale normali, considerati come i due opposti termini di paragone (la valutazione va effettuata utilizzando una corretta regolazione del guadagno dell'apparecchio ecografico):

- *0 - normale. Ipoecogeno* rispetto al fegato (figura 1) (figura 2) ;
- *1 - isoecogeno* rispetto al fegato; (figura 4)
- *2 - moderatamente iperecogeno* rispetto al fegato ma inferiore al seno renale;
- *3 - iperecogeno* rispetto al fegato ma equivalente a quella del seno renale.

E' sicuramente una delle valutazioni in cui è essenziale l'esperienza, che permetterà all'ecografista nefrologo di esprimere una valutazione della ecogenicità corticale anche quando non sia possibile un confronto diretto con un fegato o una milza normali.

Piramidi renali.

Sono ipoecogene, possono non essere ben delimitabili e anche in condizioni normali la loro visualizzazione può essere modesta o assente (eccetto bambini o soggetti magri) in relazione alla condizione di idratazione. Da precisare il valore della differenzazione corticomidollare, che può essere ben definita, quando i margini piramidali sono netti (specie se evidente l'arteria arciforme). In condizioni in cui si ha edema interstiziale (necrosi tubulare acuta, nefropatia tubulointerstiziale) il confine superiore della base piramidale può essere sfumato, simulando uno sconfinamento della piramide nella corticale.

Seno renale.

Zona iperecogena ovalare compresa tra il profilo interno del parenchima e l'ilo renale; l'ecogenicità è elevata per numerose interfacce e componenti a diversa impedenza acustica (collettore, vasi, nervi, linfatici, tessuto fibroso, grasso). Da precisare la presenza di eventuali interruzioni della continuità

ecostrutturale: strutture caliciali evidenti, setti parenchimali, lipomatosi del seno, cisti parapieliche, vasi renali. La*lipomatosi e la sclerolipomatosi* del seno possono essere oggetto di descrizione con terminologia ecografica (zona del seno renale ad ecostruttura complessa iperecogena e/o ipoecogena con margini mal definiti).

Via escretrice superiore.

In condizioni normali nell'adulto è scarsamente o non evidenziabile.

In relazione a notevole riempimento vescicale può essere descritta una tenue evidenza di calici e pelvi renale, imputabile a retrostasi. Questa tenue ectasia si risolve di solito completamente dopo minzione e pertanto non ha alcun significato patologico.

Va da sé, che un tale reperto rilevato in un paziente con sospetta colica renale andrà preso in considerazione. Si ribadisce l'importanza del precisare le condizioni di osservazione. (figura 3)

L'uretere normale non si evidenzia se non raramente e solo in un brevissimo tratto immediatamente sottogiuntale, in quanto la presenza del gas colico ne impedisce la visualizzazione.

Anche se si tratta di un reperto di normalità, andrà indicata la eventuale condizione di pelvi extrarenale o una precoce dicotomia della stessa.

Per **idronefrosi**: si intende la dilatazione della via escretrice superiore che si realizza a monte di un ostacolo organico o funzionale.

Nella descrizione si può indicare il grado di idronefrosi:

- lieve: ectasia pielica e del sistema collettore, dove rimane ben evidente la distinzione caliciale nei vari ordini (minore e maggiore);
- moderato quando oltre l'ectasia della pelvi si evidenzia ancora la distinzione nei gruppi caliciali maggiori, che sono però notevolmente dilatati, privi della normale falcatura per cui non si distinguono più i calici minori in corrispondenza delle piramidi;
- grave: l'ectasia della via escretrice superiore viene ad occupare tutto il seno renale, si riconoscono solo i calici maggiori che si presentano come sacche anecogene separate da setti (calici invertiti).

Il parenchima appare in alcuni casi assottigliato e la corticale iperecogena, probabilmente in relazione alla durata della ostruzione e la conseguente fibrosi interstiziale.

Via escretrice inferiore.

Si fa riferimento al tratto dell'uretere intramurale (se visualizzabile) e alla vescica, di cui va precisato lo stato di riempimento o distensione (modesto, normale o eccessivo). Vanno descritte le *pareti* il cui *sp spessore* va valutato tenendo conto del grado di riempimento.

Il *profilo interno* può non essere descritto se normale, ma se ne segnalerà l'irregolarità (come nella vescica "a celle e colonne"), le interruzioni (come si hanno per i diverticoli, di cui si precisa sede, forma, dimensione pre- e post-minzionale, contenuto – anecogeno o meno- dimensione della bocca diverticolare) o le neoformazioni (estroflessioni ad ecostruttura complessa di modesta ecogenicità, a margine frastagliato, talora peduncolate).

Il *contenuto* normalmente è perfettamente anecogeno. Si possono descrivere spots ecogeni in

sospensione, espressione di intensa cristalluria, di leucocitosi per infezione o di sangue, che spesso si raccoglie in coaguli (formazioni polilobate ad ecostruttura complessa similparenchimatosa).

Con il rilevamento dei jet ureterali (visibili come turbolenza in B mode o come intensa traccia colorata al color doppler) si può esprimere un giudizio sulla pervietà degli ureteri.

I calcoli vescicali vanno descritti con terminologia analoga alla litiasi di altre sedi (formazione iperecogena con cono d'ombra posteriore) e se ne preciserà la mobilità, per distinguerli con certezza da calcificazioni parietali (tipiche le calcificazioni dei punti di sutura).

Figure

Figura 1. rene destro normale per sede, forma, dimensioni. Il profilo esterno è regolare. Il parenchima è ben rappresentato con corticale normoecogena e passaggio corticomidollare discretamente definito.

Figura 2. Rene ecograficamente nella norma. Il profilo esterno presenta incisure regolarmente spaziate per persistenza della lobatura fetale

Figura 3. Rene sinistro normale per sede, forma, dimensioni ed ecostruttura parenchimale. E' presente idroureteronefrosi di grado moderato . L'uretere appare dilatato nel tratto immediatamente sottogiuntale dove il gas colico impedisce l'ulteriore valutazione. (all'incrocio con i vasi iliaci l'uretere torna visibile e lì si evidenzierà una piccola formazione litiasica)

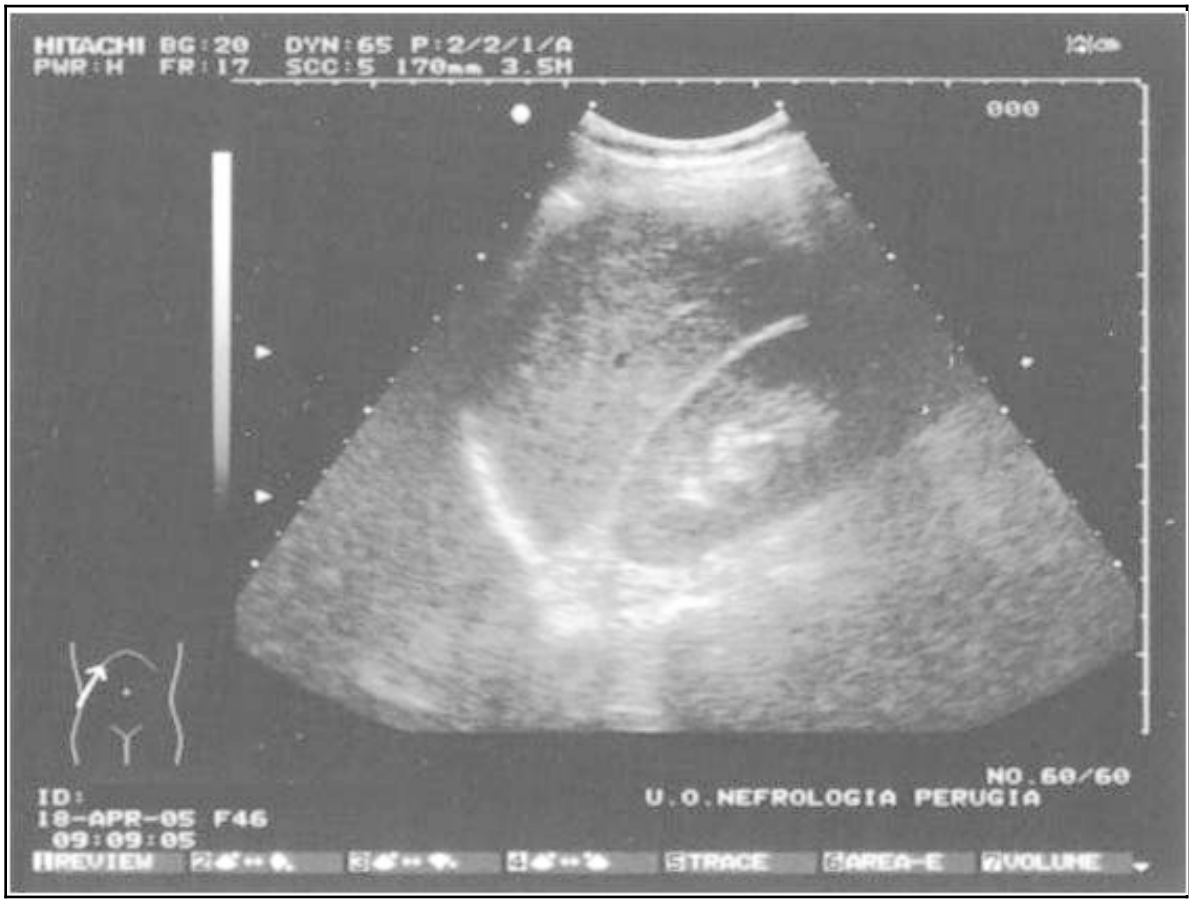

Figura 4. ecogenicità corticale di grado I : l'ecogenicità è uguale a quella di un fegato normale

Le cisti renali

release **1** pubblicata il **17 aprile 2011 19:43** da **Daniela Ricciardi**

La *cisti renale è* una formazione a contenuto liquido delimitata da una parete, pertanto appare come un'area *anecogena*, che si mantiene tale anche ad elevata amplificazione dei segnali. Presenta le caratteristiche ecografiche semeiologiche secondarie comuni a tutte le formazioni liquide, ovvero il *rinforzo di parete posteriore,* le *ombre acustiche laterali* ed i *fenomeni di riverbero*.

Le cisti vanno definite per *sede, forma, numero, dimensioni, caratteri delle pareti, contenuto, presenza di setti, bilateralità*.

- **Sede:** rispetto alla struttura renale da cui origina: corticale/polare/mesorenale; a sviluppo esofitico, parzialmente o totalmente; intraparenchimale; del seno renale.
- **Forma:** rotondeggiante, ovalare, a contorni policiclici.
- **Numero:** se sono più di una se ne può indicare il numero e, se per i caratteri morfologici si tratta

di cisti semplici, ci si può limitare all'indicazione del numero e alla dimensione di quella più grande.

- **Dimensioni:** si indica generalmente il diametro maggiore.
- **Caratteri delle pareti:** lo spessore, se sottile, non va descritto. Se la parete è ispessita, si segnala ed eventualmente si può riportare la misura e la distribuzione, se irregolare o complicata da calcificazioni o da vegetazioni polipoidi o sessili endocavitarie (sottili, ispessite più o meno uniformemente, con calcificazioni). È possibile riscontrare cisti semplici o corpuscolate delimitate da pareti più o meno regolari con presenza di vegetazioni polipoidi o sessili endocavitarie.
- **Contenuto** (anecogeno, ipoanecogeno, con elementi in sospensione), in base al quale definire se la cisti è *semplice* (completamente anecogena) o *complicata* (struttura mista, disomogenea). Il contenuto può essere: uniforme o parzialmente occupato da materiale; strutturato con ecostruttura complessa, similparenchimatoso con aspetto misto iperecogeno-ipoecogeno.
- **Setti:** se presenti nella cisti, ne va segnalata la presenza e si può definire la cisti ***"minimamente complicata***". Tali sepimentazioni vanno caratterizzate in termini di spessore, regolarità e vascolarizzazione, informazioni indicative della loro natura benigna o maligna. Se il/i setto/i hanno uno spessore superiore a 1 mm questo va riportato, in quanto può essere espressione di patologia neoplastica e quindi richiede un monitoraggio ecografico ravvicinato o un ulteriore accertamento.
- **Bilateralità/monolateralità.**

Definizione delle principali malattie cistiche renali

1. **Malattia cistica renale**

Cisti semplice tipica: immagine perfettamente anecogena, a forma tondeggiante od ovalare, a limiti netti e definiti, con rinforzo acustico posteriore e coni d'ombra acustici laterali. Nel referto ci si limiterà alla definizione di cisti semplice tipica, specificandone il numero, la sede, la forma ed il diametro maggiore. Se si tratta di malattia policistica in fase conclamata o se le cisti sono particolarmente numerose non se ne riporterà il numero e si indicheranno le dimensioni delle cisti più grandi.

Cisti atipica e complicata. La cisti atipica è una cisti semplice che perde alcune delle sue caratteristiche ecografiche, potendo essere irregolare per:

- *contenuto*: mancanza della completa anecogenicità per la presenza di echi interni, che se *fini ed omogenei* sparsi all'interno della cisti orientano verso un processo emorragico o flogistico, se *grossolani ed iperecogeni* verso un processo emorragico con coaguli o verso una necrosi tumorale, se *grossolani aggettanti* dalla parete verso un processo emorragico con grossi coaguli di natura benigna o verso vegetazioni da processo neoplastico.
- *forma*: irregolarità del contorno, non sempre espressione di malignità, ma a volte dovuta a compressione o collabimento;
- *parete*: aumento dello spessore, diffuso (più frequentemente nelle cisti infiammatorie) o focale (più spesso in caso di neoplasia a partenza dalla parete della cisti).
- la presenza di *calcificazioni*, isolate, a guscio d'uovo o su aggettanti endocistiche.
- È possibile infine riscontare la presenza di *sepimenti* interni sottili (< 1 mm), che possono essere

unici o multipli. Se di spessore superiore ad 1 mm, numerosi ed irregolari, sono sospetti per neoplasia o per cisti multiloculare ed impongono una diagnosi differenziale con la cisti parassitaria da echinococco.

Nel referto si descriverà la lesione cistica, precisandone la sede e le dimensioni, oltre ai caratteri per cui viene definita complicata. Se necessario, dovrà essere precisato il successivo iter diagnostico (follow up ecografico a breve, ulteriori indagini strumentali).

Secondo la classificazione di Bosniak, le masse cistiche o simil-cistiche possono essere classificate in 4 categorie:

1. *cisti semplice benigna*;
2. *cisti benigna minimamente complicata* (con setti sottili, piccole calcificazioni, rari echi interni);
3. *cisti complicata* (cisti multiloculari, cisti emorragiche, cisti infette);
4. *carcinomi cistici.*

Le lesioni appartenenti alle prime due classi sono sempre benigne ed è sufficiente eseguire un follow up ecografico longitudinale; per le formazioni delle ultime due categorie, l'ecografia non è di per sé sufficiente ed è indicato ricorrere ad ulteriori accertamenti.

2. Rene multicistico e malattia policistica dell'adulto (ADPKD)

In caso di cisti renali multiple, va definito se siamo di fronte ad una condizione di rene multicistico ovvero di malattia policistica renale.

L'unilateralità della lesione, la riduzione del parenchima renale e la mancata associazione con formazioni cistiche in altri organi sono i principali elementi ecografici che permettono di indirizzare verso la diagnosi di malattia multicistica.

In caso di APKD già accertata, andranno specificati in modo particolare: le dimensioni renali, la sede delle cisti (tenendo conto che nei giovani con APKD le cisti possono essere poco numerose, ma presenti caratteristicamente nel seno e nel parenchima, che, nei tratti in cui si evidenzia, presenta solitamente una ecogenicità accentuata), le caratteristiche del parenchima che eventualmente si evidenzia tra le cisti (spessore – normale o ridotto-, ecogenicità corticale- grado di essa-,) le dimensioni delle cisti più grandi, la presenza o meno di cisti complicate (sanguinamento, infezione), di litiasi, l'eventuale presenza di cisti in altri organi addominali.

3. Cisti renale multiloculata

È caratterizzata dalla presenza di una tumefazione monolaterale costituita da un grappolo di numerose cisti non comunicanti tra di loro, ben delimitata da una capsula e circondata da parenchima renale normalmente funzionante. Interessa la corticale e la midollare.

Nel referto, poiché la descrizione di tale reperto potrà far concludere per cisti renale multiloculata, ma non permetterà di escludere con certezza neoplasie cistiche, almeno al primo rilevamento sarà opportuno suggerire eventuali ulteriori accertamenti.

4. Malattia cistica midollare o nefronoftisi

Le dimensioni renali (normali o ridotte), la presenza di numerose cisti, in genere di dimensioni microscopiche, localizzate nella midollare, bilaterali, i margini renali modicamente irregolari sono le principali caratteristiche ecografiche che andranno sottolineate nel caso della nefronoftisi.

5. Rene a spugna midollare

È una nefropatia policistica bilaterale con coinvolgimento esclusivo della sostanza midollare.

In questi caso il referto dovrà evidenziare il riscontro dell'aumento della ecogenicità midollare, oltre alla eventuale presenza di forme litiasiche e/o calcificazioni.

Le patologie espansive renali

release **1** pubblicata il **17 aprile 2011 19:29** da **Loretta Pittavini**

Lesioni solide (occupanti spazio) del rene

Nella descrizione di queste entità patologiche si indicherà

- la sede rispetto all'organo,
- la forma,
- i margini (regolari o irregolari, definiti o no),
- le dimensioni,
- l'effetto compressivo e/o infiltrante su strutture adiacenti,
- L'ecostruttura, che è variabile similparenchimatosa, ad ecostruttura omogenea o ad ecostruttura complessa per la presenza contemporanea di aree ad ecogenicità estremamente differente da iperecogena ad anecogena (per calcificazioni o per aree colliquative).

La disponibilità del color doppler arricchirà la descrizione con valutazioni relative alla eventuale vascolarizzazione presente nella lesione, all' invasione delle vene renali e della vena cava inferiore.

Il riscontro di lesioni solide sospette maligne richiede uno studio ecografico addominale accurato riservando particolare attenzione a fegato, surrene, linfonodi periaortici e pericavali.

Poiché di fronte a immagini con le suddette caratteristiche non è possibile formulare una diagnosi conclusiva, si potrà solo formulare una ipotesi diagnostica e indicare ulteriori approfondimenti diagnostici.

Di frequente riscontro sono gli *angiomiolipomi*, che quando sono di piccole dimensioni, trovano nell'ecografia una sufficiente caratterizzazione da non richiedere esami di secondo livello per la diagnosi; nella descrizione verrano sottolineati i seguenti aspetti: la sede, che è solitamente corticale, l'ecostruttura complessa intensamente iperecogena senza cono d'ombra posteriore, la forma rotondeggiante a margini finemente spiculari.

Le *neoplasie della via escretrice superiore* possono essere di difficile individuazione ecografica. Si tratta frequentemente di uroteliomi che possono presentarsi come formazioni papillari a livello della pelvi renale o di calici dilatati, con base larga o sottile asse di sostegno.

Di più frequente e agevole riscontro sono tumori analoghi a livello della vescica, di cui si indicherà la sede, la base di impianto (larga o sottile) con o meno aspetti infiltrativi nella parete, contorno frastagliato.

La patologia parenchimale renale

release **1** pubblicata il **17 aprile 2011 19:29** da **Loretta Pittavini**

La valutazione della gravità di compromissione funzionale relativa ad una malattia renale ha trovato un supporto nello studio ecografico dell'apparato urinario.

In relazione alle malattie che interessano il parenchima renale nel referto si dovrà indicare:

- **Anamnesi** con particolare riguardo alla presenza di anomalie urinarie, ipertensione arteriosa, eventuale compromissione della funzione renale, dati immunologici significativi.
- **Diametro longitudinale** dei reni
- **Spessore corticale**
- **Spessore parenchimale**
- **Ecogenicità corticale**
- **Passaggio corticomidollare e aspetto delle piramidi**
- **IR intraparenchimale**

Studi comparativi hanno evidenziato come **l'ecogenicità corticale** correla in maniera abbastanza significativa con reperti istopatologici derivanti dalla biopsia renale. E' utile specificarne il grado e ci si può riferire ad una scala di 4 gradi (Hrikak e coll.) in cui il confronto viene fatto con l'ecogenicità del fegato e/o del seno renale normali, considerati come i due opposti termini di paragone: la valutazione va effettuata utilizzando una corretta regolazione del guadagno dell'apparecchio ecografico:

- *0 - normale. Ipoecogeno* rispetto al fegato;
- *1 - isoecogeno* rispetto al fegato;
- *2 - moderatamente iperecogeno* rispetto al fegato ma inferiore al seno renale;(figura 1)
- *3 - iperecogeno* rispetto al fegato ma equivalente a quella del seno renale.(figura 2)

L'esperienza dell'ecografista nefrologo permetterà tale valutazione anche in assenza di una confrontabilità diretta con fegato e/o milza normali.

Il diametro longitudinale dei reni deve essere espresso in cm in maniera da permettere considerazioni che vanno dalla:

- comparazione tra la misura dei due organi: una asimmetria con differenze superiori a 1,5 cm sono patologiche.
- il giudizio di "normalità" della dimensione di un rene non può prescindere dalla misura del controlaterale, in quanto ad esempio la mancata ipertrofia vicaria di un rene quando l'altro è grinzo o assente, è per lo più associato a funzione ridotta.
- dimensioni renali nella norma in un paziente diabetico possono permanere anche con funzionalità significativamente compromessa.

La progressiva riduzione del diametro longitudinale, in particolare associato ad aumento della ecogenicità corticale, hanno una buona specificità nel determinare una compromissione della funzione renale da *affezione ad andamento cronico interessante il parenchima renale*. Nel caso in cui tale rilievo si associ ad una buona evidenza delle piramidi, che conservano le loro caratteristiche di dimensioni ed ecogenicità, si può ragionevolmente proporre un interessamento prevalentemente *glomerulare*. L'ecografia non sostituisce certamente la biopsia renale, ma può permettere ragionevoli ipotesi, che nel referto possono essere riportate ad esempio con una formula del tipo: "*quadro ecografico renale compatibile con nefropatia parenchimale cronica da prevalente interessamento*…".

D'altra parte la riduzione volumetrica del rene, non associata a variazione della ecogenicità corticale, si ritrova frequentemente nelle *nefropatie vascolari*, dove la componente flogistica può mancare. Nelle fasi avanzate, dove la sclerosi diventa una componente rilevante, anche l'ecogenicità corticale può accentuarsi.

In situazioni di riscontro molto frequente, come la " microematuria di probabile origine glomerulare" (da studio morfologico delle emazie urinarie in contrasto di fase) il quadro ecografico renale può essere assolutamente normale. In questo caso particolare, comunque l'eventuale riscontro di una accentuazione della ecogenicità corticale, deve quanto meno portare a suggerire, nelle conclusioni, monitoraggi più ravvicinati sia ecografici, ma soprattutto della funzione renale, dell'esame delle urine e della pressione arteriosa.

Nella *sindrome nefrosica* possono essere riscontrate dimensioni renali aumentate, con evidenza di un incremento relativo dello **spessore della componente parenchimale** (imputabile all'edema) e talora una riduzione della ecogenicità corticale per incremento della componente liquida.

Nelle *glomerulonefriti acute* potremo osservare un incremento volumetrico complessivo dei reni, con iperecogenicità corticale che rende più evidenti le piramidi, spessore parenchimale aumentato rispetto al seno renale.

La flogosi o la necrosi acuta della componente *tubulo interstiziale* del parenchima permette di osservare piramidi evidenti con margine superiore che tende a sconfinare nella corticale, il parenchima in complesso sembra a volte esuberante rispetto al seno e la corticale è moderatamente iperecogena. E' evidente che la diagnosi di danno tubulo-interstiziale non può essere fatta con la sola ecografia, ma la storia clinica unita all'immagine ecografica possono permettere di ipotizzare tali conclusioni, da esprimere sempre con la formula "quadro ecografico renale compatibile con …".

Figure

Figura 1. Il profilo esterno del rene è irregolare per persistenza della lobatura fetale. Il parenchima è assottigliato con corticale iperecogena (grado I-II/III) e piramidi ben evidenti (per contrasto con la corticale). Il quadro ecografico è compatibile con nefropatia parenchimale cronica

Figura 2. Rene normale per forma, sede e dimensioni. Il parenchima è ben rappresentato con corticale intensamente ecogena (grado III/III) , piramidi molto evidenti (per l'intensa ecogenicità corticale), il seno risulta assottigliato in quanto compresso dal parenchima esuberante . Il quadro ecografico è compatibile con nefropatia parenchimale acuta (glomerulonefrite acuta) .

La litiasi renale

release **1** pubblicata il **17 aprile 2011 19:27** da **Francesco Logias**

CALCOLOSI RENALE

L'ecografia, dopo la tomografia assiale computerizzata, è la metodica di elezione nella diagnosi di calcolosi renale, risulta infatti possedere, secondo la nostra ed altre casistiche, a seconda del volume del calcolo, una sensibilità del 90 – 95% ed una specificità dell'85 – 90%.

L'ecotomografia è in grado di valutare:

- La presenza o assenza di calcoli
- Le dimensioni dei calcoli

- Il numero dei calcoli
- La sede dei calcoli
- Le variazioni volumetriche e numeriche dei calcoli nel tempo.

La diagnosi di litiasi renale si fonda sulla ricerca di almeno tre elementi caratterizzanti:

- La presenza di un focus iperecogeno ad arco anteriore localizzato nel contesto calico-pielico;
- La presenza di un'ombra acustica posteriore;
- La presenza di twinkling artifact o artefatto Arlecchino.

La natura chimica del calcolo non ha nessuna influenza sull'immagine ecotomografia

Le sonde da preferire per lo studio della calcolosi renale sono le convex che utilizzano una frequenza compresa tra 3.5 e 5.0 MHz.

Ogni calcolo renale si presenta all'esame ecotomografico come un focus iperecogeno, talora di aspetto arciforme, più o meno intenso ed omogeneo, rispetto agli echi calico-pielici circostanti.

Il calcolo renale genera, solitamente, un'ombra acustica posteriore. Tale ombra è uno degli elementi semiologici più dirimenti nella diagnosi di calcolosi.

L'ombra acustica posteriore dipende da diversi fattori intrinseci ed estrinseci quali:

- L'incidenza del fascio U. S.
- Il punto focale
- La frequenza
- La regolazione del guadagno
- La composizione del calcolo
- Le dimensioni del calcolo

Fondamentale per la dimostrazione del cono d'ombra posteriore è la posizione del calcolo rispetto al punto focale, ovviamente se il calcolo si trova nella zona focale della sonda si assiste ad una completa riflessione ed assorbimento delle onde sonore e quindi dietro l'immagine si crea un completo silenzio acustico.

Invece se la dimensione del calcolo in esame è inferiore alla sezione del fascio U.S. il cono d'ombra è logicamente assente o appena intuibile, in quanto una parte dei segnali posti distalmente al calcolo ritornano verso la sonda riempiendo di segnali la zona distale della formazione litiasica.

L'effetto Arlecchino.

Il twinkling artifact o effetto scintilla (nella traduzione italiana) ribattezzato come effetto Arlecchino (D.Sirigu; 2002) si presenta come un artefatto che si genera per l'interazione fra un fascio di u.s. (generato dall'ecocolorDoppler) e una formazione calcifica. Questo consiste in una serie di pixel colorati, all'interno e spesso lungo il cono d'ombra della formazione calcolotica.

Saper leggere gli artefatti costituisce un'ulteriore fattore di informazione particolare dell'immagine, che l'operatore deve saper riconoscere e utilizzare nel processo diagnostico.

La semiologia ecografica

Nella refertazione il calcolo può essere descritto come immagine o focus iperecogeno eventualmente con ombra acustica posteriore generante effetto Arlecchino o twinkling artifact, o si può direttamente utilizzare il termine di calcolo o formazione litiasica quando naturalmente si è certi della sua natura.

Nella descrizione si definiscono: il numero, le dimensione della formazione litiasica e la sua dislocazione:

- Gruppo caliceale: superiore, medio e/o inferiore
- Seno renale
- Uretere: prossimale, sottogiuntale, iliaco, intramurale.

Il rene trapiantato

release **1** pubblicata il **17 aprile 2011 19:47** da **Emidio Giovanni Nunzi**

(v. refertazione ecografia rene trapiantato [documento a parte])

La ecotomografia ha rappresentato un notevole progresso nella diagnostica delle malattie renali; nel follow-up del trapianto renale rappresenta un ausilio strumentale indispensabile al pari dell'esame obiettivo, degli esami laboratoristici e del sedimento urinario.

Il suo utilizzo non è limitato al monitoraggio del rene trapiantato al fine di evidenziarne le complicanze mediche e chirurgiche, ma si estende alle complicanze neoplastiche ed infettive del paziente trapiantato legate alla terapia immunosoppressiva. Il suo ruolo nelle complicanze urologiche è ben chiaro e consolidato sia per l'aspetto diagnostico che terapeutico così come nelle complicanze vascolari ove, con le metodiche doppler pulsato, colore e power, costituisce l'esame fondamentale raggiungendo in alcune patologie una sensibilità e specificità che si avvicina al 100%. Meno specifico appare il suo ruolo nella diagnostica differenziale delle complicanze mediche ove è spesso indispensabile il supporto clinico, laboratoristico ed istologico; tuttavia se affidata a specialisti dedicati, unitamente al quadro clinico e laboratoristico, può occupare spazi tradizionalmente riservati alla diagnostica invasiva nell'individuare precocemente la condizione di iniziale rigetto la cui diagnosi ed il pronto trattamento condizionano la sopravvivenza dell'organo a lungo termine

In tale ruolo la metodica ultrasonora presenta numerosi punti di forza quali indipendenza dalla funzione renale, assenza di mezzo di contrasto, non invasività, ripetibilità, posizione favorevole dell'organo, costi relativamente contenuti, versatilità logistica delle apparecchiature, ampia diffusione sul territorio.

Vi sono anche punti di debolezza quali operatore-dipendenza, necessità di integrare metodiche ecografiche diverse, scarsa significatività della singola valutazione, necessità di altre procedure diagnostiche, riferimenti clinici indispensabili che vanno superati mediante l'adozione di linee guida che fissino i vari aspetti dell'esame, parametri codificati da esaminare, integrazione di metodiche ultrasonore e operatori specialisti dedicati.

E necessario quindi che i parametri valutati ed il conseguente referto scritto siano il più possibile omogenei indipendentemente dall'operatore al fine di cogliere anche minime variazioni ed offrire un concreto aiuto, insieme ai dati laboratoristici e clinici, nel formulare una ipotesi diagnostica il più rapida e attendibile possibile.

Sostanzialmente la metodica dell'esame e i parametri da valutare non differiscono da quelle del rene nativo.

Vorrei proporre tuttavia di seguito uno schema di referto invitando i colleghi ecografisti ad apportare suggerimenti e correzioni fino a trovare un modello comune condiviso.

Documenti allegati

- refertazione ecografia rene trapiantato

Responsabilità e aspetti medico-legali

release **1** pubblicata il **17 aprile 2011 21:04** da **Michelangelo Eroli**

L'esame ecografico si differenzia dalle altre tecniche di imaging essendo un esame dinamico, effettuato in tempo reale, in grado di fornire una documentazione iconografica di immagini singole, "scattate" e scelte dall'operatore; tali immagini riprese durante l'esecuzione rappresentano solo un momento dell'esame e vengono selezionate dall'operatore il quale, alla luce delle informazioni cliniche ricevute come motivazione all'esame stesso, dovr à formulare il **referto**, che rappresenta il convincimento diagnostico oltre alla descrizione di quanto osservato durante l'indagine.

Gli esami ecografici, come tutti gli esami di diagnostica per immagini, possono essere causa di errori professionali sia nella fase di esecuzione che in quella di interpretazione (falsi negativi o falsi positivi) e quindi comportare responsabilità medico-legali.

Dal punto di vista giuridico, in rapporto alla non invasività dell'esame ecografico, gli eventuali contenziosi medico-legali sono nella quasi totalità di tipo OMISSIVO e derivano da una errata o mancata diagnosi (non riconoscimento o errata interpretazione di reperti patologici) quando questa era possibile, secondo i dettati dell'Art.40

" *non impedire un evento che si ha l'obbligo giuridico di impedire equivale a cagionarlo".*

Sono infrequenti i casi di contenzioso medico-legale legati a danni provocati in corso di esami ecografici; si tratta soprattutto di complicanze da manovre interventistiche o biopsie eco guidate e del tutto eccezionalmente da esami diagnostici (es. traumi rettali da errata introduzione della sonda ecografica per lo studio endocavitario della prostata), per i quali errori dell'ecografista possono avere conseguenze legali.

Il codice civile afferma che si ha colpa quando l'evento, non voluto dal soggetto, e' imputabile a imperizia, imprudenza, negligenza o inosservanza di leggi e regolamenti.

Si parla di ***imperizia*** quando la *condotta del medico è incompatibile con il livello minimo di competenza tecnica, di cultura, di esperienza e di capacità professionale*, presupposti necessari per l'esercizio della professione medica.

Quando invece il medico agisce con *avventatezza, eccessiva precipitazione o ingiustificata fretta, senza adottare le cautele indicate dalla comune esperienza* ci troviamo di fronte ad ***imprudenza.***

Infine quando il medico che, per *disattenzione, dimenticanza o trascuratezza, leggerezza o superficialità, non rispetti le comuni norme di diligenza* che è legittimo attendersi da persone abilitate all'esercizio della professione medica, parliamo di ***negligenza.***

La differenza tra imprudenza e negligenza consiste nel fatto che, mentre la prima e' una condotta attiva, la seconda e' invece una condotta omissiva e, in sede di contenzioso civile o penale, è probabile che siano questi i parametri di valutazione dell'operato del medico.

Gli elementi considerati potranno essere:

1. **La qualità tecnica dell'esame**
2. **La preparazione del medico ecografista**
3. **La completezza della refertazione, del corredo iconografico e della relativa efficacia di comunicazione.**

Riguardo alla **qualità tecnica dell'esame** si rende necessario precisare che, a differenza di altre metodiche panesploranti (es. la TC o la RMN), l'esame ecografico è fortemente condizionato da fattori limitanti, come la conformazione fisica del paziente o il meteorismo intestinale, i quali assumono estrema importanza soprattutto negli esami eseguiti in regime d'urgenza. E' buona norma dunque indicare nel referto se vi siano stati fattori tecnici limitanti.

Per quanto concerne la **preparazione del medico ecografista**, in Italia l'attività ecografica non è specificatamente disciplinata e quindi, come atto medico, puo' essere ugualmente effettuata sia da medici specialisti che non specialisti. In generale, secondo la nostra legislazione, il medico è tenuto ad un obbligo di mezzi, ovvero ad utilizzare tutte le sue conoscenze per raggiungere un risultato. Per provare la competenza professionale in questa metodica diagnostica, sarebbe necessario esibire il possesso di attestati di corsi formativi completati da attività pratica di training (un numero congruo di varie tipologie di indagini ecografiche , confermato da tutor accreditati) . Attualmente tali certificazioni dimostrano solo la frequenza a corsi di apprendimento e non la reale acquisita capacità di eseguire ed interpretare un esame ecografico.

La relazione conclusiva, detta comunemente **Referto**, è l'atto finale dell'esame ecografico e coincide con il PUNTO NODALE NELLA VALUTAZIONE MEDICO-LEGALE. Il referto è inoltre un ATTO PUBBLICO, nonché un documento di responsabilità medico-legale. Come già affermato in precedenza, a differenza degli esami radiologici, l'esame ecografico è un esame dinamico in cui la documentazione registrata è solo parziale rispetto alla somma delle informazioni osservate dall'esaminatore. Pertanto negli esami ecografici, il referto rappresenta l'interpretazione globale di tutto l'esame ed esprime il convincimento diagnostico del medico ecografista, che con tale documento si assume la responsabilità diagnostica finale dell'indagine. In ecografia, le immagini non hanno un valore diagnostico assoluto a differenza per esempio di una radiografia in cui l'intero esame risiede in quella impressione istantanea.

Un Referto ordinato, equilibrato, rispettoso della sequenzialità clinico-anamnestica, chiaro e comprensibile puo' rappresentare la miglior tutela medico-legale.

Sarebbe auspicabile che nella stesura del referto ci fosse una minore variabilità sia nella veste grafica che nel contenuto, al fine di rendere questo documento più facilmente leggibile e comprensibile da parte di ogni specialista e medico di medicina generale.

Nel referto il medico deve diligentemente e correttamente indicare le generalità del paziente e la data di esecuzione, allegare le immagini che ritiene più significative (nelle quali deve essere sempre riportato il nominativo del paziente, la sede e la data di esecuzione dell'esame), ed effettuare, quando possibile, una correlazione clinico-iconografica di tutto l'esame con le eventuali conclusioni diagnostiche per favorirne l'interpretazione anche da parte del clinico.

Nei casi di difficile interpretazione, è buona norma porre il suggerimento di ulteriori indagini ritenute più idonee al fine di una diagnosi corretta. In tal modo si dimostra la prudenza e la diligenza nella propria attività professionale.

Un elemento di possibile responsabilità, a volte trascurato dai medici, ma che assume estrema importanza negli esami urgenti, è quello relativo alla *tempestività della comunicazione* di quanto osservato nel corso dell'esame ecografico. In caso di danno per mancata celere comunicazione il medico ecografista potrà essere ritenuto responsabile di omissione.

Da sottolineare come ben difficilmente l'*iconografia* consenta di valutare a posteriori la presenza di immagini non descritte, mal documentate e/o mal interpretate; è opportuno anche considerare che la documentazione iconografica allegata molto spesso non è effettuata su pellicola e non presenta le caratteristiche di conservazione nel tempo, rendendo ulteriormente problematica la rivalutazione a posteriori; anche per tale ragione, provare con certezza l'errore colposo in ecografia, presenta maggiori difficoltà rispetto alle altre metodiche di imaging.

Tra gli esami ecografici, la diagnostica ostetrico-ginecologica è al primo posto per le denunce di sospetta "malpractice". L'esame ecografico addominale, pur nella complessità dell'esecuzione e dell'interpretazione, ha tuttora un ridotto numero di denunce cioè l'errore diagnostico ha un "peso" relativo , in termini legali. Una spiegazione può risiedere nella collocazione di tale esame in un iter diagnostico di una data patologia, in quanto viene considerato esame di primo livello che, in caso di dubbi, può essere seguito da indagini di secondo livello in grado di correggere una errata interpretazione o un mancato riconoscimento di lesioni . Le casistiche dimostrano infatti che le denunce relative ad esami ecografici avvengono maggiormente quando l'esame è considerato "conclusivo" (es. ecografie ostetrico-ginecologiche) ove non si effettuano ulteriori esami, oppure in quelli ecografici seguiti da provvedimenti terapeutici (generalmente chirurgici) non necessari (falsi positivi) in situazioni di urgenza / emergenza senza ricorrere a mezzi diagnostici più mirati.

Bibliografia

release **2** revisionata il **30 maggio 2011 08:16** da **Loretta Pittavini**

1. Guida alla diagnostica per immagini con le tecniche computerizzate. Gavelli G, Lentini A. Volume III Ecografia. Piccin Editore, 1999.

2. Application of ultrasound in nephrology practice. Gosmanova EO, Wu S, O'Neill WC. Advance in Chronic Kidney Disease, 2009, 16 (5): 396-404.
3. Correlation of renal histopathology with sonographic findings. Moghazi S, Jones E, Schroepple J, Arya K, McClellan W, Hennigar RA, O'Neill WC. Kidney International, 2005: 67(4): 1515-20.
4. Renal parenchymal disease: sonographic-histologic correlation. Hricak H, Cruz C, Romanski R, Uniewski MH, Levin NW, Madrazo BL, Sandler MA, Eyler WR. Radiology, 1982, 144 (1): 141-7.
5. How echogenic is echogenic? quantitative acoustics of renal cortex. Manley JA, O'Neill WC. American Journal of Kidney Diseases, 2001, 37: 706-71.
6. Ultrasound findings in renal parenchymal disease: comparison with histological appearances. Page JE, Morgan SH, Eastwood JB, Smith SA, Webb DJ, Dilly SA, Chow J, Pottier A, Joseph AE. Clinical Radiology, 1994, 49 (12): 867-70.
7. Sonographic evaluation of renal failure. O'Neill WC. American Journal of Kidney Diseases, 2000, 35 (6):1021-38.
8. The current radiological approach to renal cysts. Bosniak MA. Radiology, 1986, 158(1):1-10.
9. Aspetti medico legali nell'uso degli ultrasuoni in medicina. Fileni A, Mirk P, Greco S, Galletti G, Magnavita N, Ranalletta D. Ecografia clinica, Idelson-Gnocchi 2006, 9:143-152.
10. Il rischio medico-legale nella pratica ecografica. Fiorini F, Petrarulo F: Giornale di Tecniche Nefrologiche & Dialitiche: Anno XVII n°3, Wichthing Editore, 2005, 67-69.
11. Management in ecografia: Aspetti medico-legali. Mirk P, Fileni A. Giornale Italiano di Ecografia, 2002, 5, 17-21.
12. AIUM practice guide lines for the performance of an ultrasound examination of the abdomen and/or Retroperitoneum www.aium.org/publications/guidelines/abdominal.pdf